



---

**TRASPLANTE CAPILAR CON TÉCNICA FUExcisión EN ALOPECIA  
CICATRICIAL POR QUEMADURA EN PACIENTE PEDIÁTRICO.**

**Mario García<sup>1</sup>, Miriam Garces<sup>1</sup>.**

**1. K Chapel Instituto Medico Capilar. Instituto Panamericano de Profesionales Científicos. Ciudad de México, México.**

**Correspondencia:** Mario García. Av. Ejército Nacional 650-PB, Colonia Polanco, C.P. 11550, Delegación Miguel Hidalgo, Ciudad de México, México.

**E-mail:** infoimplantecapilar@gmail.com

**RESUMEN**

Las quemaduras en niños es una de las causas más frecuentes de accidentes en la infancia, siendo los líquidos uno de los principales agentes causales. La repercusión estética en el cuero cabelludo por una quemadura puede impactar gravemente en el desarrollo de la infancia. Actualmente el microinjerto capilar es una opción para restaurar zonas de alopecia por diversa etiología, entre ellas las de origen cicatricial. La Técnica FUExcisión (Excisión de Unidades Foliculares) es uno de los métodos más recientes en trasplante capilar por sus múltiples ventajas tanto en tiempo de recuperación como en su mínima invasión y buenos resultados a nivel estético para el paciente.

**PALABRAS CLAVE:** Microinjerto capilar, alopecia cicatricial, Excisión de Unidades Foliculares FUE.



---

## HAIR TRANSPLANTATION WITH TECHNIQUE WAS DECISION IN SCARLET ALOPECIA BURN IN PEDIATRIC PATIENT.

### ABSTRACT

Burns in children are one of the most frequent causes of accidents in childhood, with liquids being one of the main causative agents. The aesthetic repercussion on the scalp by a burn can severely impact the development of childhood. Currently, capillary micrografting is an option to restore areas of alopecia by different etiology, including those of cicatricial origin. The FUExcision Technique (Excision of Follicular Units) is one of the most recent methods in hair transplantation due to its multiple advantages both in recovery time and in its minimum invasion and good aesthetic results for the patient.

**KEYWORDS:** Hair transplant, cicatricial alopecia, Follicular Unit Excision FUE.

### INTRODUCCION

Las quemaduras son uno de los mayores traumas que puede sufrir un ser humano y constituyen una de las causas más frecuentes de accidentes en la infancia, la mayoría son evitables ya que se producen a causa de descuidos o bien por ignorancia de los peligros potenciales de ciertas situaciones, razón por la cual el lactante y niño pequeño

deben recibir protección del medio que los rodea tanto por su curiosidad como por su afán de imitar a los mayores. (1). Las quemaduras en la población infantil constituyen un serio problema debido al alto riesgo de mortalidad, presencia de lesiones invalidantes, funcionales y estéticas; es por tanto, una causa importante de muerte accidental en los niños (2). Las quemaduras se pueden definir como un TRAUMA



PREVENIBLE, que compromete piel y/o mucosas y tejidos subyacentes, producida generalmente por la acción de agentes de tipo físicos (térmicas), químicos y biológicos, y que dependiendo de la cantidad de energía involucrada, el tiempo de acción de ésta y las características de la zona afectada, determinan el tipo de lesión y sus repercusiones las cuales pueden ser solo locales o con repercusión sistémicas. Las quemaduras con mayor frecuencia son en menores de 2 años, siendo el hogar el lugar donde se producen con mayor frecuencia y los agentes etiológicos más comunes son el agua, objetos calientes y el fuego (3). En diversos estudios se coincide que el agente más común de quemadura son los líquidos (4, 5, 6). Los líquidos calientes por lo general, se derraman y tienen una acción casi instantánea, que depende en gran medida de su temperatura, zona del cuerpo afectada y tiempo de acción (7). Aunque la extensión del trauma psicológico depende del sexo del paciente, la edad en el momento de la

quemadura, la etapa de la adolescencia, la inteligencia, zona y grado de quemaduras, en general, las quemaduras faciales y del cuero cabelludo tienen un efecto significativamente negativo en el auto estima del paciente (8). Actualmente existen dos métodos para obtener Unidades Foliculares (UF) y realizar una restauración capilar en zonas de alopecia: la técnica de la Tira o también conocida como FUT (Follicular United Transplantation) o FUSS (Follicular United Strip Surgery) y la técnica FUExcisión. Además del trasplante de cabello, las reducciones del cuero cabelludo también se usan comúnmente en el tratamiento de quemaduras faciales y del cuero cabelludo (9). Los primeros médicos que utilizaron el trasplante capilar fueron los japoneses (10): El Dr. Masao Sasakawa el cual resumió sus experimentos de implantes capilares en 1875 e informó sobre sus propios experimentos sobre este tema, incluyendo 2 casos de alopecia cicatricial; el Dr. Hajime Tamura informó sobre experimentos realizados desde 1939 en los que trasplantó



diminutos injertos de tejido del cuero cabelludo a regiones de pérdida de cabello adquirida en mujeres, de estos casos, fueron 4 para alopecia cicatricial del cuero cabelludo (11) y en 1943 (12) describió el uso de injertos de un solo cabello (lo que posteriormente se llamaría microinjertos) para trasplantar el vello púbico con una técnica muy similar a la que se usa hoy en día. En 1939, el Dr Okuda ya había publicado una serie de cinco artículos donde describió el trasplante de cabello para la alopecia cicatricial, así como la reconstrucción del vello púbico, las cejas y el bigote utilizando punzones especialmente diseñados (13), además de estudios histológicos y experimentales en humanos y varias especies de animales (14). Las UF está constituida por folículos terminales y vellosos, glándula sebácea y musculo piloerector, rodeada por una banda de fibras de colágeno. El término de UF fue descrito por Headington en 1984 (15). En la técnica FUT el área donante es la parte occipital y temporal del cuero

cabelludo, la cual corresponde a una franja de 5 a 6 cm de ancho y de unos 25 a 30 cm de largo, extendiéndose de oreja a oreja pasando por dichas zonas. (10). La zona donadora tiene la cualidad de que los injertos son resistentes a la caída androgénica, aun cuando son trasplantados a otra zona, lo cual fue descrito por el Dr. Orentreich (16). El tamaño de la tira donante que se extrae dependerá de la cantidad de UF requeridas. Una vez seleccionado el tamaño de la tira se administra anestesia local de lidocaína al 1% con adrenalina (1:100,000 o 1:200,000) y posteriormente bupivacaína al 0.25 % con adrenalina 1:200000, siendo una combinación que aumenta la duración de la acción del anestésico, posteriormente se cortar la tira del donante usando una hoja de bisturí número 10 y finalmente se cierra la herida en un solo plano con suturas de nylon 4-0 o grapas 3M, uniendo los bordes con cuidado y precisión. La tira extirpada del donante se disecciona utilizando microscopio estereoscópico para obtener las UF que serán



implantadas (10). La técnica FUE anteriormente se definía como Extracción de Unidades Foliculares, la cual fue descrita por el Dr Rassman y Bernstein en el 2002 (17) como una cirugía mínimamente invasiva en el trasplante de cabello. Actualmente se redefinió las siglas de la técnica FUE, cambiando la E de Extracción por la E de Exsición, lo cual significa que: La Exsición de la Unidad Folicular es la técnica quirúrgica que se refiere a la incisión circunferencial de la piel alrededor del conjunto unitario de folículos o grupo de folículos capilares con el fin de extraer un injerto de piel de espesor completo que contiene folículo (s) capilar, grasa intradérmica, dermis y epidermis (18). En la técnica FUE se toma la misma zona donadora que para FUT (occipital y temporal). Sin embargo también tenemos otras zonas donadoras como el pecho, barba, etc. (19). En FUE, la extracción de la unidad folicular intacta depende del principio de que el área de unión del músculo piloerector a la unidad folicular es la zona más estrecha y una

vez que se suelta y se separa de la dermis circundante, el segmento inferior se puede extraer fácilmente (20).

La principal limitación anatómica de la técnica es que no es posible identificar el promontorio del cabello desde el exterior ni la dirección del folículo la cual es muy variable y, por lo tanto, el procedimiento es ciego. Es necesario tener una comprensión adecuada del ángulo del cabello por debajo de la superficie de la piel; en casi todos los casos, el ángulo del cabello emergente es más agudo que el ángulo del folículo en la dermis. La incisión obviamente debe anticipar esto y orientarse en la dirección del folículo en lugar del cabello visible (21). Para realizar la separación de la UF se utilizan un punch, el cual el tamaño de su perforación va de 0.6-1.0 mm de diámetro. Este tamaño es lo suficientemente grande como para abarcar el ancho de la unidad folicular, pero lo suficientemente pequeño como para minimizar el tamaño de la herida y la cicatrización (21). Existen principalmente dos



métodos para implantar las UF (10): 1) realizando incisiones y 2) con dispositivos de implantación. En el primero, se utilizan dos procedimientos diferentes para realizar incisiones en el destinatario. En el llamado método de picar y colocar, el cirujano realiza una única incisión en la zona receptora e inmediatamente introduce el injerto. En el segundo procedimiento, todas las incisiones se hacen antes de comenzar la inserción del injerto y las unidades foliculares se insertan en las hendiduras previamente preparadas. Se pueden usar varios instrumentos para crear incisiones (22). Muy a menudo usamos agujas hipodérmicas y hojas de bisturí rectangulares en forma de cincel. El segundo método es utilizar el “trasplanter” (23), un instrumento que consiste en una aguja acanalada, con bisel en donde se introduce la UF y posteriormente se perfora la piel con el bisel y se deja la unidad folicular en el espacio de la perforación.

## PRESENTACION DEL CASO.

*Recibido:18/01/2019  
Aceptado:2/02/2019*

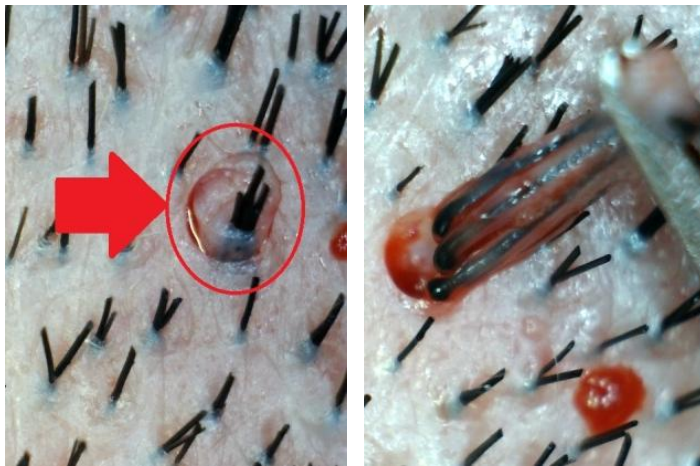Paciente femenina EIAC de 15 años de edad la cual sufrió quemadura en su hogar por líquido, al año y ocho meses de edad, en la zona parietal izquierda de la piel cabelluda, brazo, mano, tobillo del mismo lado y pierna derecha, siendo tratada con aloinjerto de piel en brazo izquierdo y pierna derecha. A la exploración física de la piel cabelluda se aprecian múltiples placas alopecicas cicatriciales, con bordes no definidos de aspecto nacarado brillante y fibrosis de espesor variable.

## Método

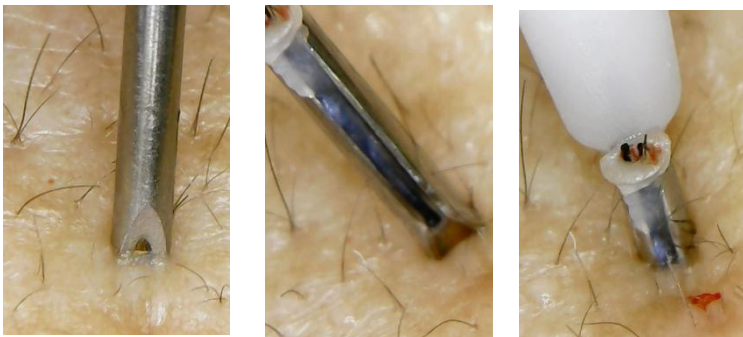
Se realiza microinjerto capilar con técnica FUExscisión en cinco pasos:

### 1.- Preparación de zona donadora.

Se realiza tricotomía de la zona occipital (donadora) de 4 x 18 cm, antisepsia con digluconato de clorhexidina 20mg/ml (ChloraPrep™) y finalmente se coloca anestesia local en anillo con lidocaína (Pisa®) diluida al 1% y epinefrina (Pisa®) 1:100,000.



**Figura 1:** Tricoscopia con aumento 35X, A: muestra incisión circunferencial de la UF, B: tracción con pinza curva para liberar la UF

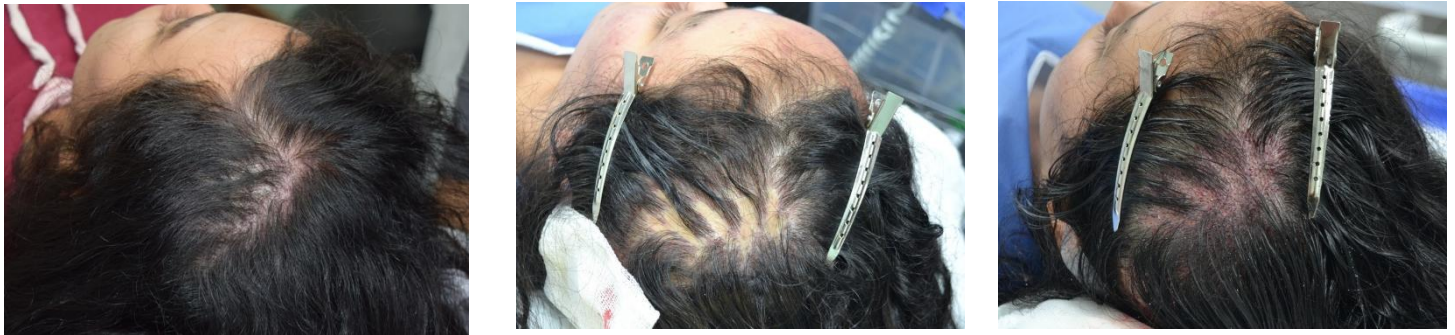

**Figura 2:** Tricoscopia 50X, muestra la implantación de UF, A: perforación con aguja hipodérmica 20G, B y C: implantación de UF con implantador Lion HT/HN® de 1mm de diámetro.

## 2.- Extracción de UF.

Se utiliza un punch mediano de 0.9 mm de diámetro con filo externo para realizar un corte perifolicular, con el fin de liberar la UF y con una pinza curva se toma de la epidermis para extraerla en su totalidad, usando el método de dos pasos. Extrayendo 642 UF (tabla 1) correspondientes a 1467 folículos (tabla 2).





**Figura 3. Fotografías de seguimiento: A: antes del microinjerto, B inmediatamente después del microinjerto y C: un año después.**

**Tabla 1: Conteo de UF.**

	<b>UF de 1 folículo</b>	<b>UF de 2 folículos</b>	<b>UF de 3 folículos</b>	<b>UF de 4 folículos</b>	<b>Total de UF</b>
<b>No. de UF</b>	43	416	140	43	642

**Tabla 2: Conteo de Folículos.**

	<b>UF de 1 folículo</b>	<b>UF de 2 folículos</b>	<b>UF de 3 folículos</b>	<b>UF de 4 folículos</b>	<b>Total de UF</b>
<b>No. de Folículos</b>	43	832	420	172	1467

### 3.- Preparación de UF.

Las UF extraídas se colocan en solución fisiológica (Pisa®) como medio de conservación y se mantienen de 4 a 8 grados centígrados, se revisa su integridad con microscopio estereoscópico 40x y se

*Recibido:18/01/2019  
Aceptado:2/02/2019*

seleccionan las UF de 1, 2 y 3 folículos para su conteo.

### 4.- Preparación de la zona receptora.

Se realiza antisepsia de la zona con digluconato de clorhexidina 20mg/ml





(ChloroPrep™) y se coloca anestesia local con lidocaína (Pisa®) diluida al 1% y epinefrina (Pisa®) 1:100,000.

#### 5.- Implantación de UF.

Se realizan perforaciones previas sobre la piel, con aguja hipodérmica de 20G para romper la fibrosis, posteriormente con implantadores Lion HT/HN® se colocan las UF.

#### DISCUSION.

La alopecia cicatricial adquirida por quemadura se considera un evento traumático muy importante para el paciente, ya que dependiendo de la extensión, el grado de quemadura y la edad del paciente, existen diversas formas de tratar la parte estética. El trasplante capilar es la principal opción cuando el paciente cuenta con una zona donadora suficiente o no está afectada o la afectación es parcial por la quemadura para poder repoblar la zona a tratar. Es importante tomar en cuenta el desarrollo físico del

paciente ya que su crecimiento puede modificar la estructura anatómica de la zona donde se colocaran los microinjertos así como el tipo de procedimiento que se utilizara para extraer las UF, ya sea con técnica FUT o FUE. Cuando se realiza el trasplante capilar en una cicatriz, normalmente no sabemos cómo se va a comportar, sin embargo tenemos que tomar en cuenta el grosor de la cicatriz, y la cantidad de tejido adiposo que tiene ya que esto influye en tener poca o nula irrigación sanguínea, teniendo como consecuencia que alguno de los injertos sufran mala vascularización y necrosis. En el momento de implantar las UF es importante no poner muy cercas los implantes uno de otro (densidades altas por cm<sup>2</sup>), para evitar la necrosis de los mismos cuando se tiene poca vascularización. Algunas de las dificultades que se pueden tener en el momento de colocar los injertos es la salida explosiva (popping) de los injertos adyacentes previamente colocados por el aumento de presión que ejerce la piel sobre la UF y la poca capacidad de retención que



pueda tener la piel por la falta de elasticidad. La salida de los injertos ya colocados en la zona receptora de forma repetitiva, y la reiterada manipulación al introducirlos nuevamente, se considera un factor agregado para no tener un buen éxito en el trasplante.

#### **CONCLUSION.**

La técnica FUE es uno de los métodos de restauración capilar que se utiliza cada vez más, en el caso del paciente adolescente es un buen método de elección ya que las molestias son pocas, su recuperación es rápida y no deja una cicatriz lineal, sin embargo tiene la desventaja de que se requiere rasurar la zona donadora.

Es necesario contar con una buena experiencia en la técnica FUE y en la implantación de UF ya que en el caso de pacientes que sufrieron algún tipo de alopecia por quemadura, también se corre el riesgo de tener una zona donadora afectada parcialmente, lo cual limitaría la capacidad de donación de injertos y en el caso de la

implantación, se tiene que evitar el riesgo de una alta manipulación de los implantes, debido a la dificultad de tener una cicatriz que puede sacar los implantes por la fibrosis. Es probable que se requiera más de un trasplante capilar en alopecia cicatricial, con la finalidad de aumentar la densidad por cm<sup>2</sup> para mejorar el resultado estético; debido a que las UF se colocan a una baja densidad por cm<sup>2</sup> y al desconocer cómo se va a comportar la cicatriz con el injerto, los resultados estéticos que se presentaron en la paciente fueron satisfactorios un año posterior al trasplante.

#### **REFERENCIAS**

- 1.- Dr. Enrique J. Moya Rosa; I Dra. Yadira Moya Corrales; II Dra. Yamilet de la Caridad Labrada Rodríguez I. Quemaduras en edad pediátrica. Rev. Arch Med Camagüey Vol19(2)2015
- 2.-Sánchez López JE. Manejo del niño quemado. Rev Cient Cienc Méd. 2011;14(2):28-30.



- 3.- Ferj D. Quemaduras en edad pediátrica: enfrentamiento inicial. Rev. Med. Clin. Condes 2009; 20 (6):849-859.
4. Kai YL, Zhao FX, Luo MZ, Yi TJ, Tan T, Wei W, et al. Epidemiology of pediatric burns requiring hospitalization in China: a literature review of retrospective studies. Pediatrics 2008; 122(1):132- 142.
5. Dávalos P, Dávila L, Meléndez A. Manejo de morbimortalidad del paciente pediátrico quemado en el hospital Baca Ortiz de Quito, Ecuador. Cir. Plast. Ibero-latinoam 2007; 33(3):163-170.
- 6.- Domínguez Anaya Regina, Herazo B Yaneth. Caracterización del paciente pediátrico quemado en un hospital infantil de Cartagena (Colombia), 2015: estudio descriptivo. Arch Med Manizales 2015; 15(1) : 77-84
- 7.- Belisario Aguayo “Manejo inicial de las quemaduras” publicado en la Rev. Chil Pediatría 1999, vol. 70, n° 4, págs. 337-347
- 8.- Rivlin E, Faragher EB. The psychological effects of sex, age at burn, stage of adolescence, intelligence, position and degree of burn in thermally injured adolescents: Part 2. Dev Neurorehabil 2007;10((April–June) 2):173–82.
- 9.- Gurlek A, Alaybeyoglu N, Demir CY, Aydogan H, Bilen BT, Ozturk A. Aesthetic reconstruction of large scalp defects by sequential tissue expansion without interval. Aesthetic Plast Surg 2004; 28 ((July–August) 4): 245–50.
- 10.- F. Jiménez-Acosta\* and I. Ponce. Follicular Unit Hair Transplantation: Current Technique, Actas Dermosifiliogr. 2010;101(4):291–306
- 11.- Yoshihiro Imagawa, MD, and Kenichiro Imagawa, MD Yokohama, Japan. Tamura, Sasakawa, and Fujita Now Translated. Hair Transplant Forum Int'l. 2004; 14(2):41, 45-46.



- 12.- Tamura H. Pubic hair transplantation. *Jpn J Dermatol.* 1943;53:76.
- 13.- Inui, S., and S. Itami. Dr. Shoji Okuda (1886-1962): The great pioneer of punch graft hair transplantation. *J Dermatol (Japanese Dermatological Association).* 2009; 36:561-562.
- 14.- Okuda S. The study of clinical experiments of hair transplantations. *Jpn J Dermatol.* 1939; 46:135-8.
- 15.- Headington JT. Transverse microscopic anatomy of the human scalp. *Arch Dermatol.* 1984; 120:449-56.
- 16.- Orentreich N. Autografts in alopecias and other selected dermatological conditions. *Ann NY Acad Sci.* 1959;83:463-79.
- 17.- Rassman WR, Bernstein RM, McClellan R, Jones R, Worton E, Eyttendaele H. Follicular unit extraction: minimally invasive surgery in hair transplantation. *Dermatol Surg.* 2002;28:720-8.
- 18.- Ricardo Mejia, MD I Jupiter, Florida, USA. Redefining the “E” in FUE: Excision = Incision + Extraction . *Hair Transplant Forum Int’l.* 2018; 28(1): 1,6.
- 19.- Rassman WR, Bernstein RM, McClellan R, Jones R, Worton E, Uyttendaele H. Follicular Unit Extraction: Minimally invasive surgery for hair transplantation. *Dermatol Surg* 2002;28:720-7.
- 20.- Aman Dua, Kapil Dua. Follicular Unit Extraction Hair Transplant. *Journal of Cutaneous and Aesthetic Surgery - May-Aug 2010, Volume 3, Issue 2*
- 21.- Bernstein RM, Rassman WR, Anderson KW. Follicular unit extraction mega sessions: Evolution of a technique. *Hair Transplant Forum Int* 2004;14:97-9.
- 22.- Jiménez F. Estudio comparativo del instrumental empleado en hacer las incisiones para microinjertos de un solo pelo. *Actas Dermosifiliogr.* 1997;88:51-5.



---

23.- Choi YC, Kim JC. Single hair transplanter. J Dermatol Surg Oncol. 1992;18:945-8.  
transplantation using the Choi hair