



**USO DE LA FOTOGRAFÍA CLÍNICA EN LA CONSULTA ODONTOLÓGICA
PRIVADA DEL MUNICIPIO LIBERTADOR DEL ESTADO MÉRIDA,
VENEZUELA**

**Juliana Celis¹, Manuela Celis¹, Andrea Contreras¹, Jesús Ulloa¹, Israel Vielma¹ y
Dario Sosa²**

Email: dario.sosa@gmail.com

CORRESPONDENCIA: Facultad de Odontología, Edificio el Rectorado, Calle 24 entre Avenidas 2 y 3. Tel. +58 0424 7177231/+58 274 2402379

RESUMEN

La fotografía clínica odontológica es una herramienta indispensable para la práctica odontológica, ya que a través de este medio se obtiene un registro visual sin verse en la ardua tarea de realizar una descripción verbal de lo observado. Debido a su importancia y por la evidencia insuficiente sobre el uso de esta herramienta, se realizó el presente estudio para determinar el uso de la fotografía clínica en la consulta odontológica privada del municipio Libertador del estado Mérida. La muestra estuvo constituida por 40 odontólogos, utilizando un cuestionario mixto y autoadministrado de ocho (08) preguntas que abordaron el uso, las técnicas y el fin de la fotografía clínica. Los resultados fueron procesados a través del software Microsoft Excel y el paquete estadístico estadístico SPSS versión 19.0. De los encuestados, el 85% hace uso de la fotografía clínica, de los cuales el 30% la usa para evolución de tratamientos. Además, el 56% utiliza la cámara del teléfono celular. Por otra parte, el mayor inconveniente fue la iluminación (35,2%). La mayoría de los encuestados usa la fotografía

Recibido: 15\9\2019

Aprobado: 29\10\2019



clínica con mayor frecuencia para registros médicos legales, comunicación con el técnico, evolución de tratamientos, reporte de casos, marketing y publicidad. Sin embargo, manifiestan ciertas limitaciones.

PALABRAS CLAVE: fotografía clínica, odontología, usos, práctica privada

**USE OF CLINICAL PHOTOGRAPHY IN THE PRIVATE DENTISTRY CONSULTATION OF THE LIBERING MUNICIPALITY OF THE STATE
MÉRIDA, VENEZUELA**

ABSTRACT

Dental clinical photography is an indispensable tool for the dental practice, since through this means a visual record is obtained without being in the arduous task of making a verbal description of the observed. Due to its importance and insufficient evidence on the use of this tool, the present study was conducted to determine the use of clinical photography in the private dental clinic of the Libertador municipality of the state of Mérida. The sample consisted of 40 dentists, using a mixed and self-administered questionnaire of eight (08) items that addressed the use, techniques and purpose of clinical photography. The results were processed through Microsoft Excel software and statistical package SPSS version 19.0. of the respondents, 85% make use of clinical photography, of which 30% use it for the evolution of treatments. In addition, 56% use the cell phone camera. On the other hand, the biggest drawback was lighting (35.2%). Most of the respondents use clinical photography more frequently for legal medical records, communication with the dental technician, evolution of treatments, case reports, marketing and publicity. However, they manifest certain limitations.

Recibido: 15/9/2019

Aprobado: 29/10/2019



KEYWORDS: clinical photography, dentistry, uses, private practice

INTRODUCCIÓN

La fotografía es una herramienta utilizada para obtener imágenes permanentes sobre superficies sensibles a la acción fotoquímica de la luz.⁽¹⁾ Dichas imágenes pueden formarse digitalmente o en películas a través de procedimientos físicos, esta última está cada vez más en desuso. (2-8)

Fundamentalmente la fotografía se utiliza como herramienta para el trabajo científico, volviéndose indispensable para la investigación ya que a través de este medio se obtiene un registro visual sin verse en la ardua tarea de realizar una amplia descripción verbal de lo observado, lo cual es muy favorable en el consultorio odontológico. Además de que representa un medio de comunicación que supera la barrera idiomática, lo que implica que cualquier persona, investigador o no, independientemente de

sus dominios lingüísticos, pueda comprenderla.(1, 9, 10)

Actualmente, la fotografía es utilizada en la clínica odontológica, ya que constituye una herramienta de diagnóstico y forma parte de los registros que deben realizarse para los diferentes procedimientos.⁽¹¹⁾ Dicha herramienta facilita el trabajo del odontólogo en distintos ámbitos, tales como: informar de las condiciones y características iniciales del paciente, además de facilitar la comunicación y cooperación del mismo, los cambios que se generan durante el tratamiento, la planificación detallada de éste y su respectivo post-tratamiento; posteriormente puede ser utilizada para reporte de casos clínicos.(12-18)

Por otro lado, desde el punto de vista legal, sirve como herramienta para respaldar los procesos clínicos mediante la observación



de una fotografía que haya sido tomada antes de iniciar los procedimientos odontológicos, verificación de la aseguradora ya que facilita la autorización para reclamos de seguro y documentación forense para identificar restos humanos.(5, 19-22) En el ámbito pedagógico es de gran ayuda para la formación del estudiante de odontología.(23) También es utilizada en el área de mercadeo y publicidad.(11,24-28)

En otro orden de ideas, mejora la comunicación entre especialistas y el laboratorio con el odontólogo, ya que las imágenes proporcionan a los técnicos dentales información importante sobre estructura y el color de los dientes.(9, 29-33)

En odontología existen distintas técnicas para la toma de fotografías, tales como la intraoral, cuyo objetivo es realizar tomas dentro de la boca del paciente (1). Plantea unos retos mayores y, dentro de los parámetros normales, exige un equipamiento más especializado (8), como un flash con suficiente intensidad, espejos intraorales,

bajalenguas y retractores bucales, además debe estar encuadrada de forma que no se observen los retractores, los bordes de los espejos o los dedos de la persona que está colaborando para tomar la fotografía.(1, 34-36)

Otra técnica utilizada es la fotografía extraoral en la cual se realizan tomas de la cara completa en distintas posiciones.(1) Dicha técnica considera una serie de aspectos como el fondo, iluminación, magnificación y valores de exposición. Los registros fotográficos extraorales incluyen cuatro fotografías faciales: frontal con labios en reposo y sonriendo, lateral y oblicuo. (8, 37). Sin embargo, las técnicas son complejas, requieren esfuerzo laboral adicional, procesamiento de imágenes sofisticado y conocimientos previos para lograr el resultado deseado, (38) ya que el manejo incorrecto puede distorsionar las imágenes y generar un diagnóstico errado, por ende, algunos odontólogos evitan su uso (34). Se considera fundamental conocer y ma-



nejar la fotografía en el ejercicio odontológico, ya que además de representar un desarrollo como profesional, le facilita el trabajo al odontólogo por ser una herramienta de diagnóstico, con aplicación inmediata en la investigación clínica (2, 39, 40)

Luego de una revisión exhaustiva no se encontró suficiente evidencia sobre el uso de esta herramienta, bien sea como un simple registro médico-legal o como apoyo en sus casos clínicos en el municipio Libertador del estado Mérida, Venezuela. Una investigación de esta naturaleza, podría incentivar la incorporación de la fotografía para facilitar el aprendizaje en el área educativa, mejorar el desempeño en la consulta odontológica y realizar investigaciones. Por lo tanto, el objetivo de este estudio es describir el uso de la fotografía clínica en la consulta privada de odontólogos generales de la región mencionada anteriormente.

METODOLOGÍA

Se llevó a cabo una investigación de tipo descriptivo, con un diseño de campo que consistió en el estudio del uso de la fotografía clínica en una muestra de odontólogos generales privados del municipio Libertador del estado Mérida. Se enviaron cuestionarios a cincuenta (50) odontólogos utilizando la data del colegio de odontólogos del estado Mérida y se obtuvo respuesta de cuarenta (40). El instrumento fue autoadministrado con ocho (08) preguntas mixtas que abordaron el uso, las técnicas y el fin de la fotografía clínica.

Para procesar los resultados, se realizó un análisis de tipo descriptivo. Las preguntas abiertas se categorizaron mediante un patrón a partir de las respuestas obtenidas que facilitó la cuantificación de los datos obtenidos. Los resultados fueron procesados a través del software Microsoft Excel y el paquete estadístico SPSS versión 19.0. Por otra parte, se tomó como variable de-

pendiente la utilización de la fotografía clínica y se manejaron las medidas estadísticas apropiadas para cada tipo de variables (cuantitativas). Por último, para representar los resultados se utilizaron diferentes recursos tales como: gráficos, tablas y texto.

RESULTADOS

De un total de 50 cuestionarios entregados a los odontólogos, se recibió respuesta de

40 de ellos. Por consiguiente, se encontró que la mayoría de los encuestados que respondieron el cuestionario sí usa la fotografía clínica, treinta y cuatro (34) respuestas positivas fueron recibidas. Mientras que seis (06) manifestaron no hacer uso de ella. Las respuestas a esta primera parte del cuestionario están expresadas estadísticamente en el gráfico 1.

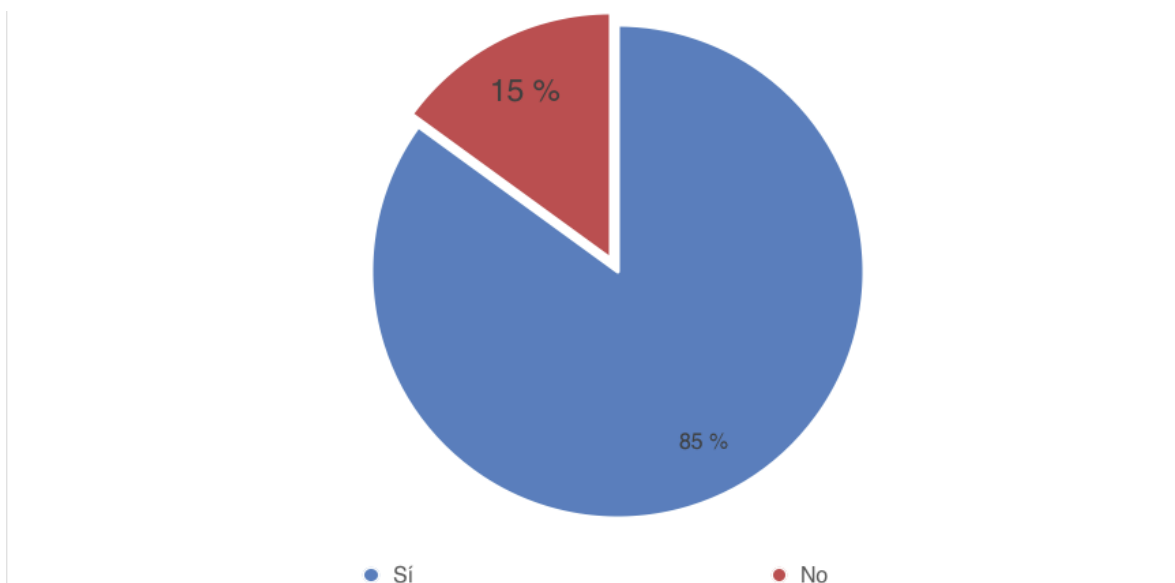


Gráfico 1. Porcentaje de uso de la fotografía clínica.



Los motivos expuestos por aquellos que no usan la fotografía clínica, son mostrados en la tabla 1. Encontrándose que la mayo-

ría de ellos no lo considera necesario, seguido por el desconocimiento de las técnicas y los elevados costos de los equipos.

Tabla 1. Razones por las cuales los odontólogos no hacen uso de la fotografía clínica.

Elevados costos de los equipos	Consumo de tiempo	Desconocimiento de las técnicas	No lo considera necesario
16,6% (n=1)	16,6% (n=1)	33,3% (n=2)	50 % (n=3)

Los motivos expuestos por aquellos que no usan la fotografía clínica, son mostrados

en la tabla 1. Encontrándose que la mayoría de ellos no lo considera necesario, seguido por el desconocimiento de las técnicas y los elevados costos de los equipos.

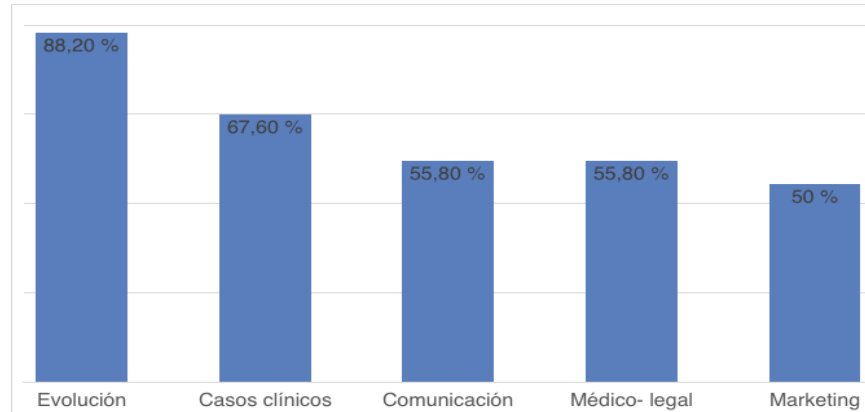


Gráfico 2. Usos atribuidos a la fotografía clínica.

Como observamos en el gráfico 2, los odontólogos que sí hacen uso de esta herramienta lo hacen con una variedad de propósitos, siendo la evolución de los tratamientos y el reporte de casos clínicos los aspectos en los que la mayoría de ellos coinciden. En lo referente a preparación en cuanto a fotografía clínica, la mayoría de los odontólogos (n=19) respondieron

que no han recibido preparación académica formal; sin embargo refirieron que han leído artículos para la toma de fotografía clínica, visto tutoriales y han desarrollado experiencia en esta área en sus prácticas clínicas. En cuanto a los que sí han recibido preparación, la mayoría refiere que han realizado cursos (n=13). Estos datos están expresados en el gráfico 3.

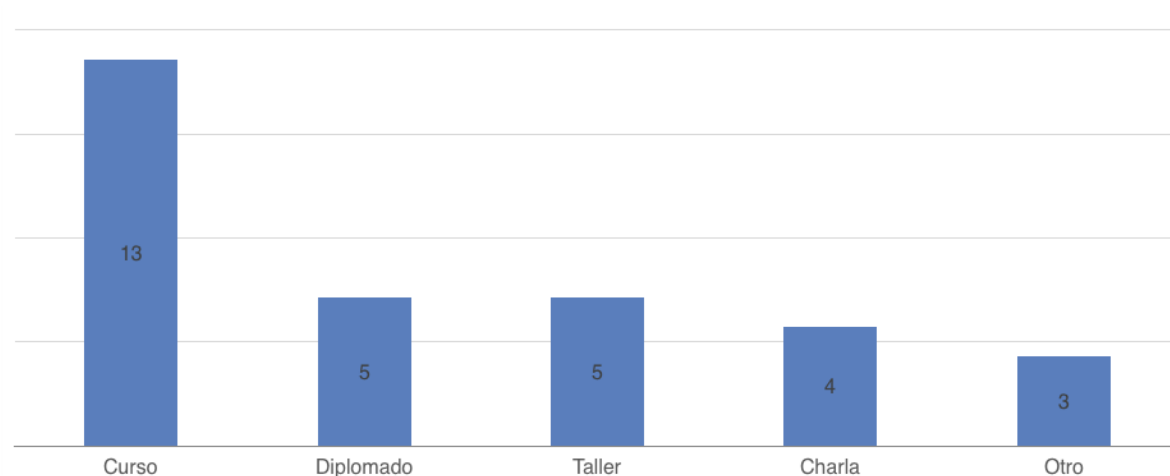


Gráfico 3. Preparación académica recibida en cuanto al uso de la fotografía clínica

Los dispositivos utilizados por los odontólogos para la toma de la fotografía clínica están reflejados en la tabla 2. Encontramos que la mayoría (n=19) de los encuestados

utilizan un dispositivo móvil o teléfono inteligente con cámara, seguido por la cámara profesional (n=12) y la cámara compacta (n=9).

Tabla 2. Accesorios/dispositivos utilizados para la toma de fotografías.

	Cámara compacta	Cámara profesional	Flash	Retractores	Espejos	Celular
Porcentaje de odontólogos	26,4% (n=9)	35,2% (n=12)	23,5% (n=8)	14,7% (n=5)	14,7% (n=5)	55,8% (n=19)

En cuanto al tipo de tomas fotográficas realizadas, los encuestados refieren que las tomas utilizadas son 88,2% (n=30) intraorales y 82,3% (n=28) extraorales. Por último, como dificultad al momento de realizar la fotografía clínica, éstos refieren que los principales obstáculos son: luz insuficiente, lograr el enfoque adecuado y el contar con un asistente. Otras de las difi-

cultades que se presentan son que el paciente no colabora (n=6), el costo de los equipos (n=6), espejos empañados (n=5) y la angulación, que supone un reto para llegar a zonas de difícil acceso visual (n=4). Aunque un 14,7% (n=5) no refiere ninguna dificultad. En el gráfico 4 se muestran los datos más relevantes en cuanto a las dificultades al momento de tomar fotografía clínica.

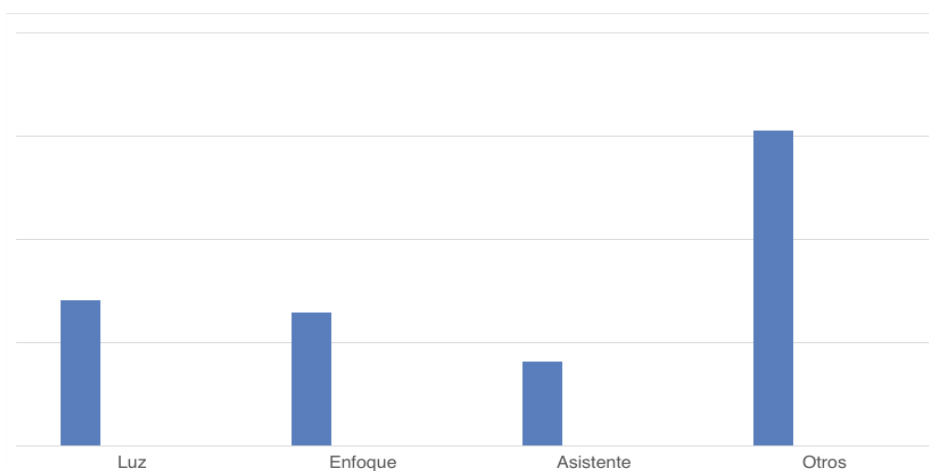


Gráfico 4. Dificultades en la fotografía clínica.



DISCUSIÓN

La obtención de imágenes a través de dispositivos digitales, proporciona registros que pueden ser utilizados con múltiples fines en la consulta odontológica. Por lo tanto, la fotografía es una herramienta vital que debe presentarse dentro del ámbito odontológico como una necesidad, por esta razón juega un papel importante describir el uso de la fotografía clínica en la consulta privada de odontólogos generales del municipio Libertador del estado Mérida. Con respecto a la investigación realizada, los resultados destacados señalaron que el 85% de los entrevistados utilizan la fotografía clínica dentro de su consultorio odontológico, a diferencia de los resultados arrojados por Morse y Haque en donde solo el 48% hace uso de esta herramienta (12), mientras que Uzunov encontró que el 67% de sus encuestados no la utiliza. (26)

Algunos autores reportan que la utilización de la fotografía clínica proporciona

ventajas en la comunicación con el técnico (2, 9,12, 18, 22, 26,32), los resultados obtenidos en la presente investigación demostraron similitud en este aspecto; sin embargo, la mayoría de los encuestados hace uso de esta para la evolución de tratamientos, reporte de casos clínicos, registros médico-legales, marketing y publicidad. Del mismo modo, los estudios consultados señalan la importancia de utilizar esta herramienta para lo mencionado anteriormente. (9, 12, 16-31, 34, 36- 40)

Los estudios encontrados recomiendan la utilización de cámaras digitales profesionales con sensores que permitan captar una buena resolución de la imagen (2, 3, 5, 6, 8, 15, 19, 21, 25, 31), no obstante, los datos obtenidos evidencian que para el 17,6% de los odontólogos encuestados, los altos costos representan un obstáculo para la adquisición de los equipos especializados, razón por la cual hacen uso de las cámaras del teléfono celular. Sin embargo, el 61,6% de



los encuestados hace uso de la cámara compacta o cámara profesional. Cabe destacar que, el estudio de Paredes realizado con ortodoncistas, revela que los encuestados utilizan cámaras compactas y profesionales en similar proporción. (7)

Por otra parte, la técnica más utilizada para la toma de fotografías es la intraoral, aunque algunos participantes del trabajo de investigación utilizan extraoral, al igual que los resultados de otros autores. (8, 10, 23)

En el caso de la preparación académica de los encuestados, la mayoría no presentaba ningún tipo de estudios previos. No obstante, el 61,9% ha realizado cursos y en un porcentaje menor, han realizado diplomados, talleres y charlas. A diferencia del estudio realizado por Morse donde la mayoría de sus participantes realizaron cursos. (12)

En algunas investigaciones, los encuestados presentan inconvenientes al momento de la toma de la fotografía, como: problemas de iluminación, instrumental de apoyo

(espejos), la poca disposición del paciente y los altos costos (1, 12-14, 20). Del mismo modo, los participantes de este estudio encuentran dificultades similares.

Por otra parte, los encuestados consideran necesario la colaboración de un asistente para facilitar la técnica de obtención de la imagen, corroborando así, lo que distintos autores en sus estudios informan, es un error el no contar con una tercera persona que participe durante la consulta (14, 26).

CONCLUSIONES

En la investigación realizada, se comprueba que la mayoría de los odontólogos generales que formaron parte del estudio, usa la fotografía clínica dentro del consultorio odontológico.

Los participantes del presente estudio, al momento de realizar las tomas fotográficas, presentaron dificultades tales como: problemas de iluminación, instrumental de apoyo (espejos), la poca disposición del paciente y los altos costos.



Por otra parte, la mayoría de los encuestados utilizan las cámaras de los teléfonos celulares para la práctica odontológica.

La mayoría de los odontólogos encuestados manifestaron no haber recibido preparación académica para el empleo de la fotografía clínica.

La técnica más usada es la fotografía intraoral, utilizada con mayor frecuencia para registros médicos legales, comunicación con el técnico, evolución de tratamientos, reporte de casos, marketing y publicidad.

Con base en los resultados se recomienda:

- Realizar nuevos estudios a nivel nacional, para comprobar el uso de la fotografía clínica dentro de la consulta odontológica.

Aplicar las encuestas del presente estudio a odontólogos especialistas en el área de ortodoncia, endodoncia, periodoncia, odontopediatría, cirugía, prótesis, entre otros.

Debido a la gran importancia de esta herramienta, se sugiere que se introduzca la fotografía clínica como una materia de pregrado dentro del pensum de asignaturas obligatorias, como ocurre en otras universidades.

Promover cursos para mejorar las técnicas fotográficas. Promover por medio de charlas a los odontólogos para la utilización de esta herramienta dentro de sus labores cotidianas en la consulta.

REFERENCIAS

1. Moreno M, Chidiak R, Roa R, Miranda S RA. Importancia y requisitos de la fotografía clínica en odontología [Internet]. 2005; 35–43. Disponible en: <http://erevistas.saber.ula.ve/index.php/odontoula/article/view/7298>
2. Fernandez J. Fotografía digital: ventajas e inconvenientes. Rev

- española Ortod [Internet]. 2004;34:335–41. Disponible en: http://www.revistadeortodoncia.com/files/2004_34_4_335-341.pdf
3. Patel A. Clinical digital dental photography. Cosmetik. [Internet]. 2012;2: 8-14. Disponible en: <https://pdfs.semanticscholar.org/b6d8/b626c4c4764a8597c53939e65c1202a7949a.pdf>
4. Ayala J. Fotografías Digitales en la Clínica de Ortodoncia: Conceptos Básicos. Rev da Acbo [Internet]. 2014;3(2). Disponible en: <http://www.rvacbo.com.br/ojs/index.php/ojs/article/view/188>
5. Terry D, Snow S, McLaren E. CE 1-Contemporary Dental Photography: Selection and Application. Compendium [Internet]. 2008;29(8): 37–46. Disponible en: <https://pdfs.semanticscholar.org/3543/a27626ad2c58cc356d432bb3a04388f52ea08f8.pdf>
6. Roa RM, Miranda SA, Chidiak R, Moreno M V, Rodríguez AJ. Selección y configuración de la cámara digital para fotografía clínica. Rev Odontológica Los Andes [Internet]. 2007;2(1):71–8. Disponible en: <http://erevistas.saber.ula.ve/index.php/odontoula/article/view/7284>
7. Paredes V, Gandía J, Cibrian R P V. Registros diagnósticos digitales en ortodoncia. Situación actual. Med oral patol oral cir.bucal [Internet]. 2006;11(1):1–6. Disponible en: http://scielo.ciii.es/scielo.php?pid=S1698-69462006000100020&script=sci_arttext&tlng=es
8. Fernandez J. Fotografía intraoral y extraoral. Rev Esp Ortod [Internet]. 2006;(36):49–58. Disponible en: http://s3.amazonaws.com/academia.edu/documents/34823545/2006_36_1_049-



- [058.pdf?AWSAccessKeyId=AKIAI-WOWYYGZ2Y53UL3A&Expires=1489179659&Signature=jtm%2Ffla%2Fij3h5npZFm%2FHKODTrnRg%3D&response-content-disposition=inline%3B filename%3DRev_Esp_Ortod_2006_36_49-](#)
9. Mladenović L, Mladenović S MD. Importance of Digital Dental Photography in the Practice of Dentistry. *Sci J Fac Med Niš* [Internet]. 2010;27(2):75–9. Disponible en: http://160.99.41.2/Acta_Facultatis/2010/2-2010/4_Dragan_Mladenovic.pdf
10. Manuel A, Gil C. Fotografía clínica estomatológica: consejos para la práctica diaria Clinical dental photography: tips for daily practice. *Rev Cuba Estomatol* [Internet]. 2015;52(4):80–3. Disponible en: http://scielo.sld.cu/scielo.php?script=sci_arttext&pid=S0034-75072015000400013
11. Stieber JC, Nelson T, Huebner CE. Considerations for use of dental photography and electronic media in dental education and clinical practice. *J Dent Educ* [Internet]. 2015;79(4):432–8. Disponible en: <http://ovidsp.ovid.com/ovidweb.cgi?T=JS&PAGE=reference&D=medl&NEWS=N&AN=25838015>
12. Morse G a, Haque MS, Sharland MR, Burke FJT. The use of clinical photography by UK general dental practitioners. *Br Dent J* [Internet]. 2010;208(1):14–5. Disponible en: <http://dx.doi.org/10.1038/sj.bdj.2010.2>
13. Chadwick RG, Carena AP, Hunter B, Campbell K. Evaluation of a head mounted camera for clinical dental teaching. *Br Dent J* [Internet]. 2008;204(2):93–6. Disponible en:



- <http://www.ncbi.nlm.nih.gov/pub-med/18223587>
14. Alvarado, A. Análisis de la calidad de las fotografías intraorales realizadas por los residentes del posgrado de ortodoncia y ortopedia funcional de la Universidad Latinoamericana de Ciencia y Tecnología entre el año 2009 y el año 2014. Rev elec Odontol [Internet]. 2015;1(8)21-34. Disponible en: http://www.ulacit.ac.cr/files/revista/articulos/esp/resumen/124_articulo3identalfinal.pdf
 15. McLaren E, Garber D, Figueira J. The Photoshop Smile Design technique (part 1): digital dental photography. Compend Contin Educ Dent [Internet]. 2013; 34(10): 772-4. Disponible en: <https://pdfs.semanticscholar.org/3543/a27626ad2c58cc356dbb3a04388f52ea08f8.pdf>
 16. Sandler J, Murray A. Clinical photography in an orthodontic practice environment part 1. Orthodontic Update [Internet]. 2010; 3(3): 70-75. Disponible en: <http://orthoams.com/resources/Papers-up-to-date/Clinical-Photography-Part-1.pdf>
 17. Oprea B, Lazar D, Cernușcă-mițariu Se, Ștef I, Gligor R, Tantar C, Cernușcă-mițariu Mi. The photography—a diagnostic tool in dentistry. Acta Medica Transilvanica. 2014 jun 1;19(2). Disponible en: <http://www.amtsibiu.ro/Arhiva/2014/Nr2-en/Oprea1-en.pdf>
 18. Reddy SP, Kashyap B, Sudhakar S, Guru JR, Nalini P. Evaluation of dental photography among dental professionals. Journal of Education and Ethics in Dentistry. 2014 Jan 1;4(1):4. Disponible en: <http://www.jeed.in/article.asp?issn=0974->



- [7761;year=2014;volume=4;issue=1;spage=4;epage=7;author=Reddy](#)
19. Christensen G. Important clinical uses for digital photography. The Journal of the American Dental Association [Internet]. 2005; 136(1): 77-79. Disponible en: http://www.saudident.com/album/data/media/14/Important_Clinical_Uses_for_Digital_Photography.pdf
20. McDonnell A, Newsome P. Using digital photography to enhance your practice. International Dentistry–African Edition [Internet]. 2011; 1(2): 40-49. Disponible en: https://henryschein.com.au/documents/PDFs/Education/McDonnell_Newsome_plain_Layout%201.pdf
21. Kachalia PR. Dental Photography in Esthetic Dental Practice. Esthetic Dentistry in Clinical Practice. 2010 Jan 29;19. Disponible en: https://books.google.es/books?hl=en&lr=&id=eGTBUD-MTU_gC&oi=fnd&pg=PA19&dq=dental+photography+in+esthetic+dental+practice&ots=r0fPU-kW9y&sig=s3_lsj0CLbHZqaH4qDL2rme1tKg#v=onepage&q=dental%20photography%20in%20esthetic%20dental%20practice&f=false
22. Sheridan P. Practical aspects of clinical photography: part 1—principles, equipment and technique. ANZ journal of surgery. 2013 Mar 1;83(3):188-91. Disponible en: <https://onlinelibrary.wiley.com/doi/full/10.1111/ans.12066>
23. Desai V, Bumb D. Digital Dental Photography: A Contemporary Revolution. Int J Clin Pediatr Dent [Internet]. 2013;6:193–6. Disponible en: https://books.google.es/books?hl=en&lr=&id=eGTBUD-MTU_gC&oi=fnd&pg=PA19&dq=dental+photography+in+esthetic+dental+practice&ots=r0fPU-kW9y&sig=s3_lsj0CLbHZqaH4qDL2rme1tKg#v=onepage&q=dental%20photography%20in%20esthetic%20dental%20practice&f=false



- ponible en: <http://www.jaypeejournal.com/eJournals/ShowText.aspx?ID=5289&Type=FREE&TYP=TOP&IN=~eJournals/images/JPLOGO.gif&IID=406&isPDF=YES>
24. Bustos L. Fotografía clínica odontológica: una herramienta subestimada. Rev Ateneo Argent Odontol, [Internet]. 2013; 51(2): 67-77. Disponible en: <https://www.ateneo-odontologia.org.ar/articulos/li02/articulo9.pdf>
25. Danesh-Sani SA. Clinical Photography for the Oral and Maxillofacial Surgery Practice. Disponible en: <http://www.jaypeejournal.com/eJournals/ShowText.aspx?ID=3509&Type=FREE&TYP=TOP&IN=eJournals/images/JPLOGO.gif&IID=277&isPDF=YES>
26. Uzunov TT, Kosturkov D, Uzunov T, Filchev D, Bonev B, Filchev A. Application of photography in dental practice. Journal of IMAB—Annual Proceeding Scientific Papers. 2015 Jan 28;21(1):682-6. Disponible en: http://www.journal-imab-bg.org/issues-2015/issue1/JofIMAB_2015-21-1p682-686.pdf
27. Ahmad I. Digital dental photography. Part 1: an overview. British dental journal. 2009 Apr;206(8):403. Disponible en: https://www.researchgate.net/profile/Irfan_Ahmad17/publication/24361828_Digital_dental_photography_Part_1_An_overview/links/574c1efd08ae73869e75bdd9/Digital-dental-photography-Part-1-An-overview.pdf
28. Ahmad I. Digital dental photography. Part 2: Purposes and uses. British dental journal. 2009 May;206(9):459. Disponible en: <https://www.researchgate.net/pro>



- [file/Irfan_Ahmad17/publication/24410175_Digital_dental_photography_Part_2_Purposes_and_uses/links/574c1efd08aed8df7c54d2e1.pdf](#)
29. Martin J. Correlación entre diferentes métodos de evaluación de color en el clareamiento dental. 2015;(April). Disponible en: https://www.researchgate.net/profile/Eduardo_Fernandez22/publication/275640572_Correlacion_entre_diferentes_metodos_de_evaluacion_de_color_en_el_clareamiento_dental/links/5540f8750cf2322227314e1d.pdf
30. Moncada G, Silva F, Angel P, Oliveira Jr. O, Fresno MC, Cisternas P, et al. Evaluation of Dental Restorations: A Comparative Study Between Clinical and Digital Photographic Assessments. Oper Dent [Internet]. 2013;39(2):45–56. Disponible en: <http://dx.doi.org/10.2341/12-339-C>
31. Ward D. The vision of digital dental photography. Dentistry today [Internet]. 2007; 26(5): 100. Disponible en: https://www.researchgate.net/profile/Daniel_Ward6/publication/6282010_The_vision_of_digital_dental_photography/links/0c96053a473f0419bd000000/The-vision-of-digital-dental-photography.pdf
32. Journals M. Evaluation of Color and Contour Matching Accuracy with Digital Photography and Direct Vision. Research Journal of Medical Sciences. 2012; 6(2):46-50. Disponible en: <http://docsdrive.com/pdfs/medwelljournals/rjmsci/2012/46-50.pdf>
33. Sluzker AR, Knösel MI, Athanasiou AE. Sensitivity of digital dental photo CIE L* a* b* analysis

- compared to spectrophotometer clinical assessments over 6 months. American journal of dentistry. 2011 Oct 1;24(5):300. Disponible en: https://www.researchgate.net/profile/Athanasios_Athanasiou2/publication/51874781_Sensitivity_of_digital_dental_photo_CIE_Labanalysis_compared_to_spectrophotometer_clinical_assessments_over_6_months/links/0c96051bef693721e9000000/Sensitivity-of-digital-dental-photo-CIE-Labanalysis-compared-to-spectrophotometer-clinical-assessments-over-6-months.pdf
34. Becerra D. Fotografía en Odontología. Rev Estomatol [Internet]. 2000;9(1):33–8. Disponible en: <http://bibliotecadigital.univalle.edu.co/handle/10893/2541>
35. Ugalde F. Uso del lente macro 40 mm en la fotografía digital. Revista ADM [Internet]. 2014; 71(5): 261-263. Disponible en: <http://www.medigraphic.com/pdfs/adm/od-2014/od145k.pdf>
36. Pinto G dos S, Goettens ML, Brancher LC, da Silva FB, Boeira GF, Correa MB, et al. Validation of the digital photographic assessment to diagnose traumatic dental injuries. Dent Traumatol. 2016;32(1):37–42. Disponible en: <http://onlinelibrary.wiley.com/doi/10.1111/edt.12204/full>
37. Schabel BJ, Baccetti T, Franchi L, McNamara JA. Clinical photography vs digital video clips for the assessment of smile esthetics. Angle Orthod. 2010;80(4):490–6. Disponible en: <http://www.dent.umich.edu/sites/default/files/departments/opd/schabel2010.pdf>
38. Bowen A, Gonzalez A, Carmona J. Fotografia en la clínica dental



(Parte IV: clasificación y edición de la imagen digital). Prof. Dent [Internet]. 2003;4 (6): 250-254. Disponible en: http://www.clinicabowen.com/wp-content/uploads/2013/04/coem_abril_2003.pdf

39. Casaglia A, Dominicis P, Arcuri L, Gargari M, Ottria L. Dental photography today. Part 1: basic concepts. ORAL & implantology, 2015;8(4):122. Disponible en: <https://www.ncbi.nlm.nih.gov/pmc/articles/PMC5159893/>
40. Ugalde F. La fotografía en blanco y negro aplicada a la práctica de ortodoncia. Rev. ADM. [Internet]. 2002; 59(4): 137-143. Disponible en: www.medigraphic.com/pdfs/adm/od-2002/od024.pdf