

---

**ADIPOESTRUCTURACION FACIAL****Gladys Velazco<sup>1,2</sup>**

- 1. Centro de Investigaciones Odontológicas Facultad de Odontología.  
Universidad de Los Andes. Mérida, Venezuela.**
- 2. Sociedad Científica Venezolana de Armonización Orofacial. Mérida  
Venezuela.**

**CORRESPONDENCIA:** Av. 3. Edificio adjunto al rectorado de la Universidad de Los Andes Mérida Venezuela.

**Email:** [gvelazcoula@gmail.com](mailto:gvelazcoula@gmail.com)

**Registro Orcid:** <https://orcid.org/0000-0002-0571-8519>

**RESUMEN**

La compartimentalización grasa facial ha sido descrita claramente, la cara contiene espacios grasos específicos que están separados entre sí, no siendo homogéneos, sino más bien una serie de compartimentos con características estructurales diferentes y además separados por tabiques a los cuales se han llamado inter septum siendo estas últimas estructuras de origen fibroso. La adipoestructuración facial se define como una técnica encaminada a la reorganización paniculopática de los compartimentos grasos faciales en función a su estructura, fisiología y biomecánica, sin extraerlos en ninguna circunstancia. De acuerdo con el principio o principios activos que se utilicen se clasifica en simple cuando se utiliza un solo activo en cada panículo o compuesta cuando se coloca más de un principio activo en cada panículo y de acuerdo con el número de panículos tratados total cuando son tratados todos los panículos en su totalidad. En este estudio 150 paciente fueron sometidos a este protocolo resultando que el 100% de los pacientes tratados manifestó que la apariencia del rostro estaba afectada por el envejecimiento facial quedando satisfechos ante el tratamiento realizado.

**PALABRAS CLAVE:** Adipoestructuración facial, lipomatosis, deflación, paniculopatía facial.

## FACIAL ADIPOSTRUCTURATION

### ABSTRACT

The facial fat compartmentalization has been clearly described, the face contains specific fatty spaces that are separated from each other, not being homogeneous, but rather a series of compartments with different structural characteristics and also separated by partitions which have been called inter septum, being the latter structures of fibrous origin. Facial fat structuring is defined as a technique aimed at panniculopathic reorganization of facial fat compartments based on their structure, physiology and biomechanics, without removing them under any circumstances. According to the active principle or principles used, it is classified as simple when a single active ingredient is used in each panicle or compound when more than one active ingredient is placed in each panicle and according to the total number of treated panicles when they are treated. all panicles in their entirety. In this study, 150 patients underwent this protocol, with the result that 100% of the treated patients stated that the appearance of the face was affected by facial aging, being satisfied with the treatment performed.

**KEY WORDS:** Facial adipostructure, lipomatosis, deflation, facial panniculopathy.

### INTRODUCCION

La compartimentalización grasa facial ha sido descrita claramente, la cara contiene espacios grasos específicos que están separados entre sí, no siendo homogéneos,

sino más bien una serie de compartimentos con características estructurales diferentes y además separados por tabiques a los cuales se han llamado inter septum siendo estas últimas estructuras de origen fibroso (1). Cada panículo de grasa facial posee su

propio suministro de sangre, espesor y consistencia. Algunos compartimentos son más gruesos y largos, otros tienden a ser delgados y fibrosos, por lo tanto, unos diseccionan más fácil que otros, obviamente comportándose distinto (2). Los estudios han continuado y una multitud de nuevos hallazgos han sido introducidos, de los cuales los más influyentes es probablemente la disposición en capas de la cara cosa que nos permite estratigráficar las estructuras y ubicarlas espacialmente (3). Básicamente se ha distribuido de la siguiente manera: estrato 1: piel; estrato 2: grasa superficial, que incluye la retinacula cutis, compuesta de tejido conectivo fibroso; estrato 3: sistema músculo-aponeurótico superficial (SMAS); estrato 4: grasa profunda, estrato 5: periostio o fascia profunda (4), sin embargo este conocimiento debe adaptarse a cada tercio facial en sentido horizontal y vertical respectivamente, pues hay regiones donde más o menos capas pueden disecarse, por otra parte la comprensión de una disposición paralela de capas tiene que ser considerada cuando evaluamos la línea de ligamentos, línea que separa el

tercio vertical medial del tercio lateral o temporo/maxilo/mandibular los ligamentos están dispuestos como una sola línea ubicada inmediatamente lateral al borde orbital lateral y se extiende desde la cresta temporal hasta la mandíbula, a diferencia del tercio vertical medial o fronto/maxilo/mandibular donde la disposición oblicua de la musculatura facial produce una distribución espacial diferente y donde evidentemente las fuerzas se manejan distinto.

Es cierto que la grasa facial experimenta un comportamiento único y descriptivo totalmente distinto al resto de las estructuras que conforman la cara, por ende, debe ser tratada de manera diferente comprendiendo su biomecánica. Los compartimentos de grasa faciales se clasifican en superficiales y profundos, no deben ser ni tratados ni evaluados de manera grupal pues su comportamiento es individual junto con su conformación estructural y anatómica. Los compartimentos superficiales comienzan a nivel frontal donde se observaron tres panículos adiposos superficiales (1) dos laterales y uno central separados por

septum fibrosos. Profundo al músculo frontal y su fascia se han encontrado tres compartimentos profundos en la frente, ubicados en el estrato 4 (tejido óseo) y delimitados inferiormente por el tabique frontal medio y superiormente por el tabique frontal superior (4).

Existen dos compartimentos se encuentran entre la fascia temporal superficial y profunda en la capa 4: los compartimentos temporales superior e inferior. El compartimento temporal superior se encuentra entre los septos temporales superior e inferior y no contiene estructuras neurovasculares relevantes, mientras que el compartimento temporal inferior se encuentra entre el tabique temporal inferior y las adherencias del arco cigomático allí se encuentran las ramas frontales del nervio facial (motor), las ramas cigomático/temporales (sensoriales) además de, la parte temporal de la vena centinela (6).

Entre 2 y 5 cm craneales al arco cigomático, la fascia temporal profunda se divide en una lámina superficial y una lámina profunda la fascia temporal

profunda encierra la almohadilla adiposa temporal superficial y la parte proximal de la vena centinela, que aquí se denomina vena cigomático-temporal medial (7). La lámina superficial es continua en la cara media con la fascia parotideo/maseterica y se extiende hacia el cuello como la capa de inversión de la fascia cervical profunda (8). La lámina profunda de la fascia temporal profunda viaja profundamente al arco cigomático hacia el espacio masticatorio y se conecta allí a la fascia bucco/temporal (8, 9).

En la fascia temporal profunda, se localiza la extensión temporal de la almohadilla de grasa bucal (de Bichat); aquí se conoce como la almohadilla de grasa temporal profunda, podemos deducir entonces que la grasa bucal es la extensión de la almohadilla temporal, recibe su suministro de sangre arterial de las ramas de la arteria maxilar interna, las arterias temporales profundas anterior y posterior, que viajan superficialmente al periostio (9,10).

En la región orbitaria cambia la distribución estratigráfica debido a la cercanía con la piel y el tejido óseo, en el

área supra orbital tenemos el retro orbicularis oculis fat (ROOF) es un panículo adiposo de la fascia que se encuentra entre los músculos orbicular del ojo, frontal y el tabique orbitario / fascia frontal. En pacientes con un techo orbitario óseo hipertrófico, el párpado superior aparece como un párpado pesado y como un párpado caído y en pacientes con techo atrófico, el párpado superior aparece como un párpado hundido (10).

En el área infra/orbital (canales lagrimales), los surcos palpebro/malares (depresiones laterales entre el párpado inferior y la eminencia de la mejilla), la depresión inmediatamente inferior al canal lagrimal denominado surco naso/yugal es continua con el surco medio de la mejilla (también denominado pliegue medio/yugal). El área infra/orbital se puede separar en partes medial y lateral por una línea vertical a través del margen medial de la pupila. En lo profundo de la parte orbitaria del músculo orbicular del ojo se encuentra la grasa suborbicular del ojo sub orbicularis oculis fat (SOOF); esto

generalmente tiene partes separadas medial y lateral (8).

Esta grasa está separada por el 7 mm inferior al borde orbitario inferior y que se extiende oblicuamente desde el inferolateral al supero medial profundo a la parte orbitaria del músculo orbicular del ojo (11).

Consecutivamente los compartimientos siguen su recorrido hacia el tercio medio e inferior de la cara encontrándonos con cinco compartimientos los cuales son; compartimento lateral o de la mejilla, compartimento central, compartimento malar superficial, compartimento de pliegue naso labial y compartimento del piso de la boca (12).

El compartimento lateral se encuentra en la zona preauricular tiende a ser estrecho y delgado, siguiendo la arteria temporal superficial cefálicamente hacia la zona temporal típicamente, el compartimento lateral tiene solo 3 a 5 cm de ancho, y consiste en grasa densa, fibrosa y vascular, está situado directamente sobre el glándula parótida y se extiende caudalmente a lo largo del borde del

platisma como la condensación de fascia que se ha denominado platisma auricular anterior a la parótida (13).

El compartimento medio la grasa está situada medial a la parótida y lateral al borde anterior del masetero. La grasa dentro de este compartimento típicamente es más grueso, menos fibroso y vascular que el compartimento lateral. El borde medial del compartimento central está limitado por el masetero ligamentos y superiormente por los ligamentos cigomáticos, tal que el límite medial es adyacente a volumen a la mejilla anterior, situado superficialmente al orbicular del ojo y elevadores del labio superior (2)

El compartimento malar superficial está situado a lo largo de la cara lateral del cigoma se extiende anteriormente hacia la región paranasal, proporcionando el aspecto característico la combinación de grasa fibrosa ligamentosa en conjunción con numerosas fibras vasculares que pueden dificultar la precisión al identificar el plano subcutáneo adyacente. El compartimento malar se identifica primero a lo largo del lateral cigoma en esta

coyuntura, él se encuentra numerosos perforantes de la cara transversal arteria y ligamentos cigomáticos fibrosos densos (es decir, Parche McGregor). Los ligamentos maseteros superiores se encuentran de manera similar a lo largo de la inferior (11).

la identificación precisa del plano es importante, así como se debe tener en cuenta que las ramas cigomáticas del nervio facial son típicamente superficiales en esta región en la transición entre el compartimento medio y malar por lo tanto representa una zona de peligro, los abordajes en esta área deberían permanecer superficial al SMAS en esta región para evitar lesiones en la rama motora (2, 11).

El compartimento del piso de la boca o papada; está formado por grasa esponjosa y gruesa situado entre los ligamentos maseterinos y los ligamentos mandibulares además de la porción del platisma, la grasa de la papada tiende a ser espesa, avascular y fácil de diseccionar, sobre la porción media del masetero, los ligamentos maseteros adyacentes al

caudal, masetero y ángulo de la mandíbula tienden a ser fibras más gruesas, formando una adherencia más definida entre la piel, la grasa subcutánea y el platisma. En pacientes delgados, el plano subcutáneo superficial al platisma a lo largo de este punto de transición puede ser poco definido. La transición entre el borde caudal del medio y el compartimiento de la papada representa otra zona de peligro por posibles lesiones de rama motora (11.12).

Adicionalmente no podemos dejar a un lado a los compartimientos superficiales que recubren a los labios, alas nasales así como los ubicados en el borde mandibular a ambos lados de las comisuras labiales que tienden a ser desplazados por los panículos superiores, denominados compartimiento superficial del contorno labial (CSCL), compartimiento superficial mentoniano (CSM), compartimiento supra mandibular lateral (CSML), compartimiento mandibular inferior (CMI).

En los compartimientos profundos de la mejilla (profunda compartimiento malar y

grasa suborbicular) se encuentran músculos profundos miméticos que recubren el periostio de la órbita, la cara media y la apertura piriforme, los límites de estas almohadillas de grasa profunda son creados por los músculos faciales y los ligamentos de retención (4, 5).

El proceso de envejecimiento facial se caracteriza por pérdida de volumen y ptosis (14). Sin embargo, cada panículo se comporta de manera distinta, por lo tanto, su evaluación y tratamiento deben ser por separado los compartimientos grasos superficiales experimentan comportamientos algunos pueden cambiar su posición, mientras que otros pueden permanecer estables debido a sus conexiones ligamentosas al hueso subyacente (11).

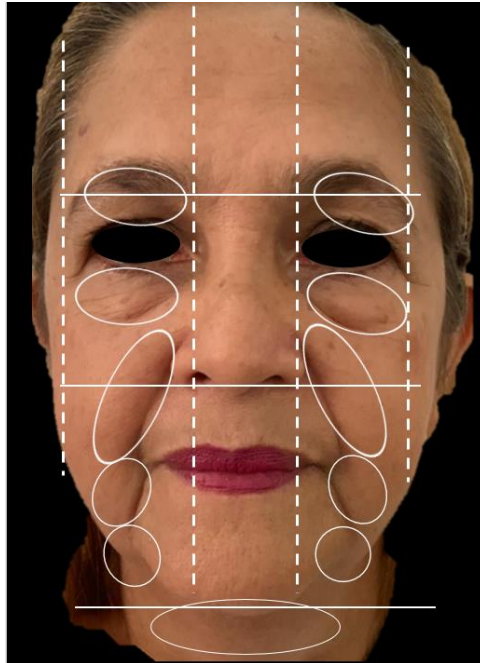
Como hemos venido comentando los compartimientos grasos superficiales son distintos y separados unos de otros por tabiques interseptum. Ahora bien, hay dos conceptos que debemos tener muy claros y diferenciados deflación y lipomatosis pues los dos designan dos estadios diferentes y condicionan dos estados que, aunque parecieran lo mismo determinan el

descenso de estructuras diferentes. No solo la edad, sino también el cambio de peso, así como el distintivo característico de diversas etnias y fenotipos se combinan para ser percibidos como cambios faciales volumétricos, estructurales y /o dérmicos.

La deflación el origen etimológico más antiguo de la deflación viene del latín, siendo una palabra conformada por tres partes de dicha lengua: un prefijo “des”, que se usa para indicar una separación o un descenso, el verbo “flare”, que es sinónimo de “hinchar”, el sufijo “cion”, que es indicativo de “acción”. Esta palabra se ha asociado etimológicamente al descenso de las estructuras faciales producida por el envejecimiento o la pérdida de grasa de manera agresiva y rápida (15). Gran parte del envejecimiento facial puede atribuirse a la deflación y la laxitud del tejido.

La lipomatosis se define clínicamente como una enfermedad rara y de etiología incierta, caracterizada por la presencia de masas o múltiples depósitos subcutáneos de tejido adiposo no encapsulados, benignos, distribuidos de forma simétrica en cuello, nuca y hombros Sin embargo, por la similitud de estos depósitos con los desplazamientos paniculopaticos faciales han sido comparados con los que se observan a nivel facial, de esta forma hemos clasificado el grado de lipomatosis de acuerdo al número de panículos presentes a nivel facial en grado I cuando se evidencian clínicamente de 1 a 2 panículos, grado II cuando se presentan tres y cinco y grado III 6 o más (17, 18) como se observa en la figura 1. Sin embargo, también el termino ha sido empleado para diagnosticar pacientes jóvenes con aumento grasa facial, debido a origen genético, étnico y/o funcional.





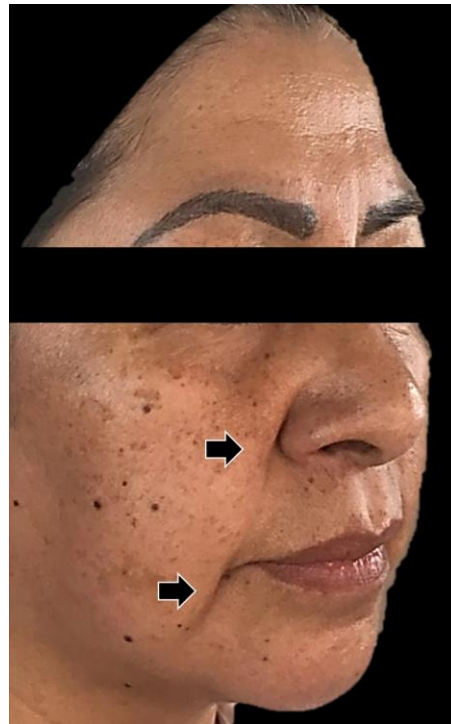**Figura 1. Herniación de los panículos adiposos y su clasificación de acuerdo con el grado de aparición. (Fuente Propia).**

Por esta razón, los compartimentos grasos típicamente se vuelven más obvios en el envejecimiento como el adyacente dando la apariencia de engrosamiento facial en algunas áreas y desinflamiento en otras. Los compartimentos profundos de la mejilla (profunda compartimento malar y grasa suborbicular) también se ven afectados solo que los signos clínicos mas evidentes se encuentran el SOOFT y ROOFT. Es así como aseveramos que el comportamiento de los compartimentos es diferente durante el envejecimiento

dependiendo de su ubicación: algunos pueden cambiar su posición, mientras que otros pueden permanecer estables debido a sus conexiones ligamentosas al hueso subyacente.

Ahora bien, en pacientes no tan envejecidos podemos experimentar y ver cambios paniculopaticos faciales produciéndose lo que hemos denominado como mimetismo dérmico que se define como la perdida de contornos observables en tres cuartos y perfil que se caracteriza por la consecución dérmica de estructuras

que normalmente debieran estar separadas es así como un paciente joven puede caer en un estadio de lipmatosis figura 2.



**Figura 2.** En una fotografía de tres cuartos observamos como se confunde el tejido de la mejilla con las alas nasales y la comisura labial las flechas negras así lo señalan. (Fuente Propia).

Esto permite la descripción de cambios específicos de cada compartimento individual y finalmente establecer de forma más detallada el cambio compartimental y evaluarlo de acuerdo con sus necesidades. Obviamente el aumento de volumen facial produce una pérdida de contornos sea producto del

envejecimiento o no, esto sumado otros factores importantes que delimitan el proceso debiendo ser analizados facialmente (19).

## JUSTIFICACION

El concepto de la estratigrafía facial que define la disposición por estratos de la cara son la mejor manera de entender la relación espacial y/o funcional de los tejidos faciales además de la interacción clara entre ellos, las capas, los compartimentos y sus contenidos son cruciales para establecer los procedimientos de rejuvenecimiento mínimamente invasivos seguros y efectivos. Cada estructura (hueso, ligamentos, fascia, músculos, compartimentos grasos, piel) exhibe contribuciones específicas al proceso de envejecimiento facial, siendo vital determinar cuál estructura o el jugador clave en el escenario clínico actual, cosa que mejora y analiza aún más la aplicación de tratamientos con precaución y con una comprensión anatómica precisa ya que se debe apuntar a la estructura específica para lograr el efecto deseado.

La adipoestructuración facial se define como una técnica encaminada a la reorganización paniculopática de los compartimentos grasos faciales en función a su estructura, fisiología y

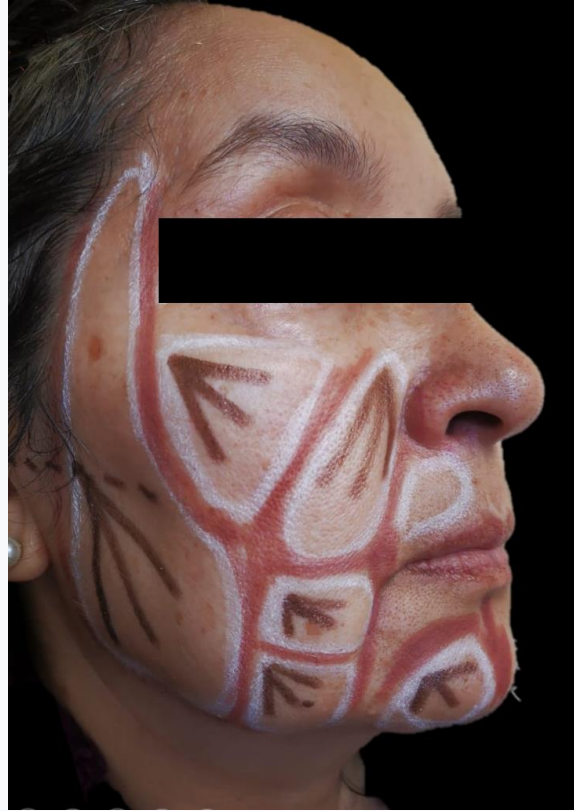biomecánica, sin extraerlos en ninguna circunstancia. De acuerdo con el principio o principios activos que se utilicen se clasifica en simple cuando se utiliza un solo activo en cada panículo o compuesta cuando se coloca más de un principio activo en cada panículo y de acuerdo con el número de panículos tratados total cuando son tratados todos los panículos en su totalidad.

## METODOLOGIA

Para este estudio fueron seleccionados 150 pacientes 100 femeninos y 50 masculinos, entre 32 y 50 años, sometidos a la técnica de adipoestructuración utilizando sobre los panículos adiposos un principio activo a base de Carnitina, Cynara, Melilotus, Tirosina, Lecitina y Troxerutin, cuyo mecanismo de acción es favorecer la lipólisis de los adipocitos localizados en el rostro e inhibir la lipogénesis, a la vez que mejora el drenaje linfático y refuerza la estructura cutánea. Para esta técnica en particular no se utilizan adipocitolíticos como la fosfatidilcolina ni el ácido desoxicólico pues lo que se busca es una reorganización y no una lisis del elemento

graso. Se recomienda las cánulas número 23 G por 40 mm, respetando el área de los interseptum grasos que posteriormente son tratados con compuestos reestructurantes, en este estudio se utilizaron la combinación de activos para incrementar el fortalecimiento de las fibras elásticas y prevenir la flacidez, por las características estructurales de los interseptum que fueron DMAE (Dimetilaminoethanol) Silicio, Ácido Lipoico, Acetil Cisteina indicados para la flacidez facial, mejorando la elasticidad cutánea facial. En cada uno de los interseptum igualmente se inyecta el principio activo con cánulas para evitar la ruptura de estos por la presencia del bisel, prefiriéndose las 23 G x 40 mm debido a que se evita la perforación de estos.

Para el comienzo de la técnica se debe realizar un marcaje al que se le ha denominado fat Paint que consiste en la ubicación paniculopática y sus respectivos interseptum como se observa en la figura 3. La planimetría facial debe realizarse sobre el paciente sentado en posición vertical con el plano de Frankfort paralelo al piso para poder observar la ubicación espacial de los panículos faciales, posteriormente con un marcador de color blanco comienza a ubicar los planos faciales en función a los planos de acuerdo a los puntos antropométricos y morfométricos reales que existen a nivel facial, secundariamente a eso se ubican con un marcador de otro color los panículos faciales.



**Figura 3. Se observa el fat Paint ubicación paniculopatico y diseño del sistema de magnitudes vectoriales utilizado.**

En la figura tres vemos en blanco la localización paniculopatica en marrón las magnitudes a realizar y en rojo los interceptum que ameritan tratamiento. En el caso del panículo temporo bucal se realiza una división que va desde el tragus de la oreja hasta la comisura labial para

dejar libre solo la zona del borde mandibular. En la figura 4 observamos una división mas estructurada debido a que se decidió tratar los panículos del contorno labial y mentón incluyéndose en la técnica estructural.

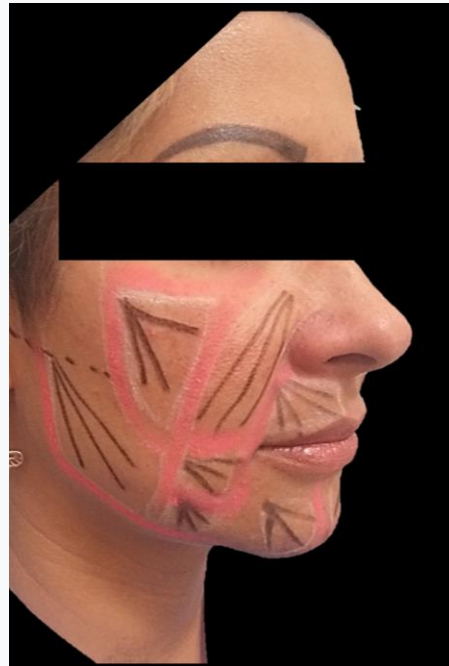
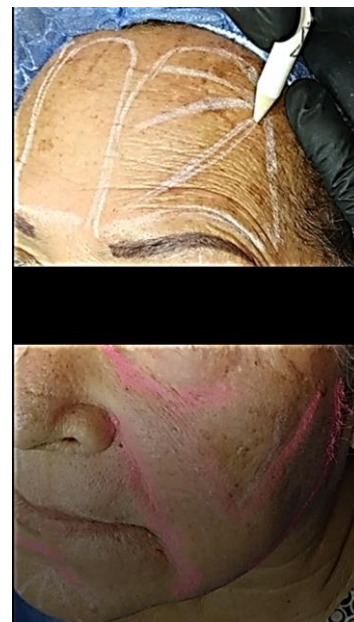
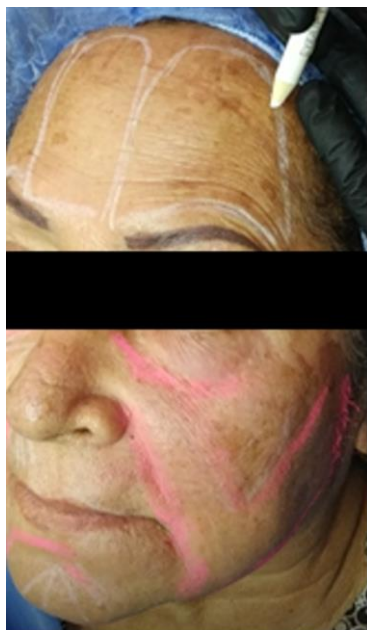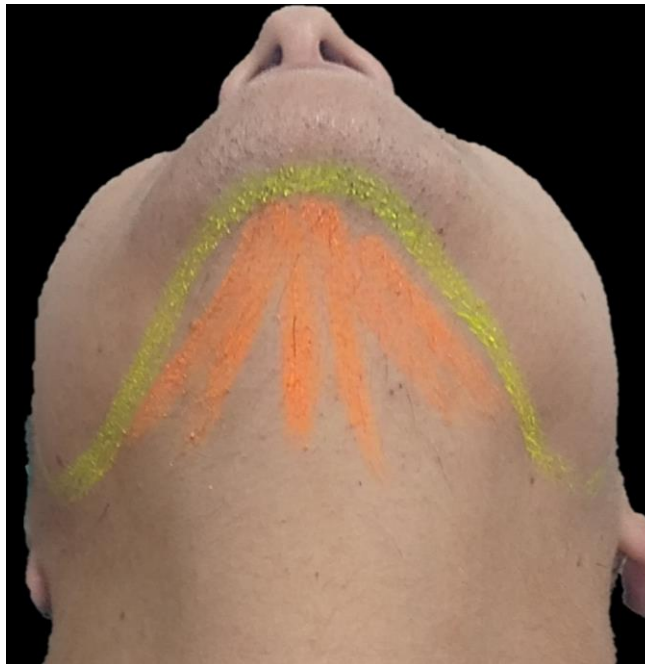Figura 4. Estructura paniculopatica, interseptum y magnitudes usadas para esta técnica



**Figura 5a y 5b. Se observa la separación paniculopatica que existe a nivel forntal además de la zona de mayor tracción donde fueron dibujadas las magnitudes pertinentes**

A nivel del panículo del borde de la mandíbula el limite anatómico que debe tomarse en cuenta es el contorno

mandibular pues va a ser tratado en toda su extensión como se observa en la figura 6.



**Figura 6. Diseño planimétrico y vectorial del panículo del piso de la boca.**

Posterior a la ubicación panicular y vectorial se comienza a realizar la técnica introduciendo la cánula 23 G x 40 mm en

cada panículo paralelo al mismo realizando movimientos en sentido vertical en cada recinto paniculopatico

aproximadamente dos movimientos por cada vector dibujado para producir la estimulación mecánica del tejido que favorecerá la respuesta ante el producto, debe dejarse 0.2 ml del producto por vector tratado. En las zonas de los interseptum no se realizan movimientos solo se ingresa y se deja el producto indicado para esta zona, pues lo que se quiere es mantener la integridad de las estructuras evitando perforarlas. En el caso de los panículos oculares que son profundos los movimientos canulares se realizan paralelos al panículo propiamente dicho con las cánulas 27 G pues el espacio es mas reducido y la estructura panicular más pequeña.

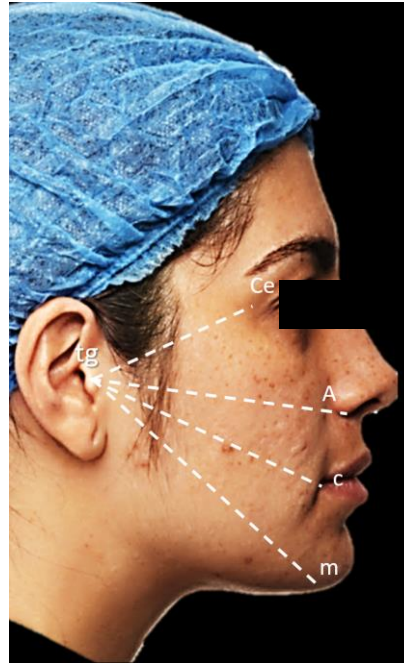
Posteriormente el paciente debe ser citado 15 días después para repetir el

procedimiento hasta un total de cinco citas de ser necesario.

Para la evaluación y toma de decisiones se mide la fas del paciente sobre una fotografía al inicio y cada vez que el paciente asista a la consulta para verificar la disminución volumétrica.

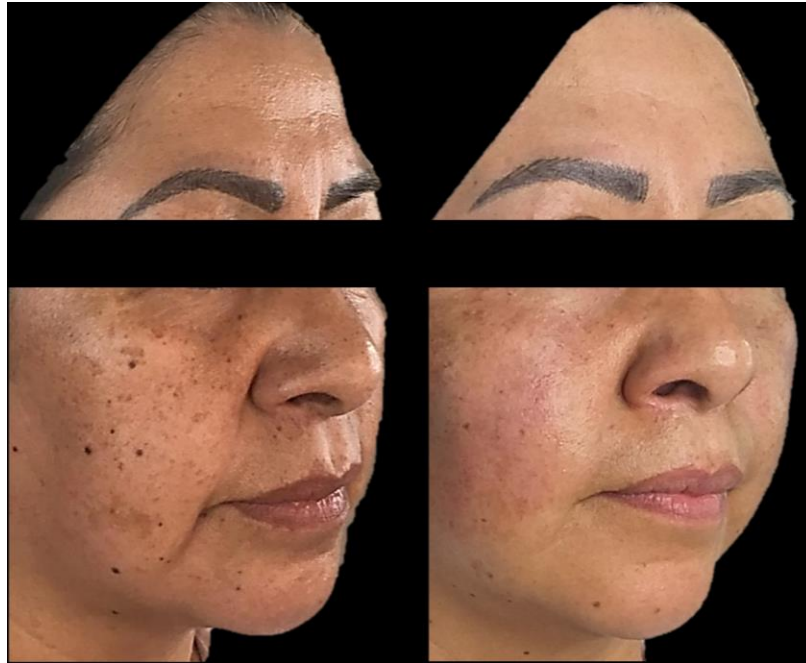El procedimiento se basa en la medida en lateridad de la extensión facial desde el trago hasta el canto externo del ojo, ala nasal, comisura labial y mentón sobre una foto de 40 x 60 mm que se aproxima a las medidas reales esas longitudes son registradas sobre la historia clínica deben irse haciendo y corroborando los cambios estructurales, además de la eliminación total o parcial de los panículos adiposos presentes (lipomatosis) (20) figura 7.



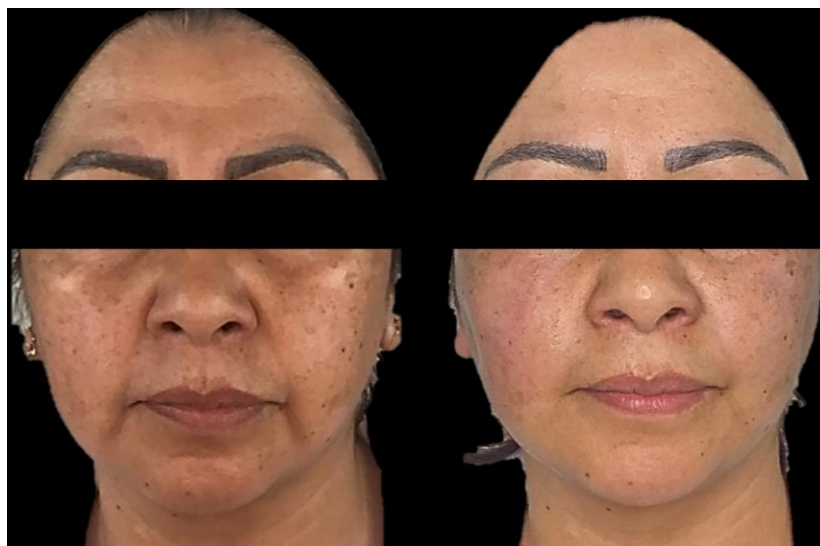

**Figura 7. Medidas faciales que permiten el análisis y comparación de la masa facial**

Eliminación evidente de las acumulaciones inapropiadas de grasa evidenciándolo en fotografía clínica la pérdida de lipomatosis figura 8.



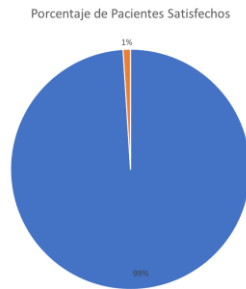
**Figura 8. Eliminación de mimetismo dérmico.**



**Figura 9. Eliminación de lipomatosis.**

## RESULTADOS Y DISCUSION

En el 99% de los casos los pacientes tanto femeninos como masculinos expresaron su satisfacción ante el tratamiento debido a que recuperaron las medidas faciales ideales perdidas por efecto del volumen de grasa.



**Gráfico 1. Porcentaje de pacientes satisfechos por el tratamiento**

El efecto de canulación previo estimula la respuesta fibroblástica concordando con estudios reportados en la literatura (14) expresado que debido a que el tejido adiposo facial puede soportar células madre derivadas del mismo que experimentan una diferenciación celular a fibroblasto mejora en la apariencia del mismo. El 100% de los pacientes tratados manifestó que la apariencia del rostro estaba afectada por el envejecimiento facial, coincidiendo con los estudios

presentados (21, 22) donde se demuestran que los cambios producto del envejecimiento facial se atribuyen al cambio estructural de grasa facial, la recuperación de las medidas faciales armónicas fue recuperado. El aplicado de principios activos previamente probados farmacológicamente expuso que el resultado esperado mejoró potencialmente, así como las conclusiones de trabajos que exponen que la modulación farmacológica de la disfunción adipocitaria también podría constituir una opción terapéutica (22, 23).

## CONCLUSION

Durante los últimos años ha aumentado la evidencia de que el tejido adiposo subcutáneo facial podría desempeñar un papel importante en el envejecimiento de la piel y en consecuencia debe ser involucrado como un objetivo en el rejuvenecimiento facial. La estructura y volumen de los panículos superficiales son modificados durante el envejecimiento, esta modificación es específica se asocia con la modificación de su red de colágeno, que conduce a una modificación

correspondiente de la piel y tal modificación puede influir directa o indirectamente las propiedades mecánicas de la piel adyacente. Recientemente, se demostró que los preadipocitos humanos faciales (células madre derivadas de tejido adiposo) exhiben propiedades muy diferentes en comparación con los preadipocitos abdominales. La adipoestructuración se presenta como una técnica que debe ser realizada antes de la colocación de otros elementos voluminizadores para evitar el exceso de peso que conllevaría a una mayor lipomatosis que al transcurrir del tiempo puede constituir un factor negativo en la apariencia de los pacientes. La grasa facial es su estructura compartimental múltiple. Los compartimentos faciales pueden ser subdivididos en tipos fibroso (por ejemplo, perioral), estructural (por ejemplo, media de la cara) y el depósito (por ejemplo, la almohadilla de grasa bucal, en el fondo de la almohadilla de grasa temporal) lo que demostró que deben ser tratados individualmente para generar mejores resultados en el tiempo

## REFERENCIAS

1. Rohrich R, Pessa J. The fat compartments of the face: Anatomy and clinical implications for cosmetic surgery. *Plast Reconstr Surg.* 2007;119:2219–2227; discussion 2228–2231.
2. James Stuzin, Rod Rohrich, Erez Dayan. The Facial Fat Compartments Revisited: Clinical Relevance to Subcutaneous Dissection and Facial Deflation in Face Lifting. Volume 144, Number 5. *PRSJournal.*
3. Benias P, Wells R, Sackey-Aboagye B et al. Structure and distribution of an unrecognized interstitium in human tissues. *Sci Rep* 2018; 8(1): 4947.
4. Sebastian Cotofana, Nirusha Lachman. Anatomy of the Facial Fat Compartments and their Relevance in Aesthetic Surgery. 2019 Deutsche Dermatologische Gesellschaft (DDG). Published by John Wiley & Sons Ltd. | *JDDG* | 1610-0379/2019
5. Thilo L. Schenck, Konstantin Koban Alexander Schlattau, Konstantin Frank Jonathan Sykes, Stefan Targosinski,

- Katharina Erlbacher, Ph.D. Sebastian Cotofana, M.D. The Functional Anatomy of the Superficial Fat Compartments of the Face: A Detailed Imaging Study. *Plast Reconstr Surg* 2018 Jun;141(6):1351-1359.
6. Moss C, Mendelson B, Taylor G. Surgical anatomy of the ligamentous attachments in the temple and periorbital regions. *Plast Reconstr Surg* 2000; 105(4): 1475–90; discusión 1491–8.
7. Yang H-M, Jung W, Won S-Y et al. Anatomical study of medial zygomaticotemporal vein and its clinical implication regarding the injectable treatments. *Surg Radiol Anat* 2015; 37(2):175–80.
8. Cotofana S, Schenck TL, Trevidic P et al. Midface: Clinical anatomy and regional approaches with injectable fillers. *Plast Reconstr Surg* 2015; 136: 219S–234S
9. Zenker W. New findings in temporal muscle in man. *Z Anat Entwicklungsgesch* 1955; 118(4): 355–68.
10. Hwang S, Hwang K, Jin S, Kim D. Location and nature of retro-orbicularis oculus fat and suborbicularis oculi fat. *J Craniofac Surg*. 2007;18(2):387-390. doi:10.1097/scs.0b013e31802e2a70
11. Schenck TL, Koban KC, Schlattau A et al. Updated anatomy of the buccal space and its implications for plastic, reconstructive and aesthetic procedures. *J Plast Reconstr Aesthetic Surg* 2018; 71(2): 162–70.
12. Cotofana S, Steinke H, Schlattau A et al. The anatomy of the facial vein: implications for plastic, reconstructive, and aesthetic procedures. *Plast Reconstr Surg* 2017; 139(6): 1346–53.
13. Gierloff M, Stöhring C, Buder T, Gassling V, Açil Y, Wiltfang J. Aging changes of the midfacial fat compartments: A computed tomographic study. *Plast Reconstr Surg* 2012;129:263–273.
14. Alberto Goldman, Georgi Tchernev,. Fillers and Facial Fat Pads Uwe Wollina<sup>1\*</sup>, *Open Access Maced J Med Sci*. 2017 Jul 25; 5(4):403-408.



15. Gladys Velazco. DEFLACION FACIAL Vs LIPOMATOSIS MITOS Y REALIDADES FACIAL DEFLATION Vs LIPOMATOSIS MYTHS AND REALITIES. Acta Biolcinica. Volumen 7, N° 14, Julio/Diciembre Depósito Legal: PPI201102ME3815 ISSN: 2244-8136
16. Rohrich RJ, Afrooz PN. Finesse in Face Lifting: The Role of Facial Fat Compartment Augmentation in Facial Rejuvenation. *Plast Reconstr Surg.* 2019;143(1):98-101.  
doi:10.1097/PRS.00000000000005165
17. Lipomatosis congénita infiltrante de la cara: reporte de un caso y revisión de la literatura / Congenital infiltrating lipomatosis of the face: case reporte and literature review. *Agurto Veas, amela; Silva Strange, Carolina; Leiva Villagra, Noemí. Ortodoncia ; 81(161): 50-54, ene.-jun. 2017. ilus*
18. Gladys Velazco. Deflacion faciasl Vs lipomatosis mitos y realidades. 7(14):1-4. Acta Bioclinica
19. Farkas J, Pessa J, Hubbard B, Rohrich R. The science and theory behind facial ageing. *Plast Reconstr Surg Glob Open.* 2013;1(1). pii: e8-e15.
20. Huenequeo-Molina C.; Navarro, P.; Olate, S. Influencia de índice de masa corporal en las características faciales de mujeres jóvenes. Resultados preliminares. *Int. J. Odontostomat., 7(3):407-414, 2013.*
22. Manavpreet Kaur a, Rakesh K. arg Sanjeev Singla. Analysis of facial soft tissue changes with aging and their effects on facial morphology: A forensic perspective *Egyptian Journal of Forensic Sciences (2015) 5, 46–56.*
23. Reyes Marcela. Características biológicas del tejido adiposos: El adipocito como célula endocrina *Rev. Med. Clin. Condes 2012; 23(2) 136-144*