



---

**ABORDAJE QUIRÚRGICO MINIMAMENTE INVASIVO DEL CANINO  
TRANSMIGRADO. PRESENTACIÓN DE CASO CLINICO**

**María Castellanos<sup>1,2</sup>, Heriberto Lopez<sup>5</sup>, Aransa Velasquez<sup>3,2</sup>, Dimas Herrera<sup>3,2</sup>,  
Jennifer Quintero<sup>4,2</sup>, Aroldo Amaris<sup>6,2</sup>, Jorge Briceño<sup>8,2</sup>, Felix Diaz<sup>6,2</sup>, Carla  
Cordova<sup>1,2</sup>.**

- 1. Odontólogo, Universidad José Antonio Páez.**
- 2. Postgrado de Cirugía Bucal ULAC-IDOLA.**
- 3. Odontólogo, Universidad Gran Mariscal de Ayacucho.**
- 4. Odontólogo, Universidad Santa María.**
- 5. Cirujano Maxilofacial Hospital Dr Ángel Larralde-IVSS. Universidad de Carabobo. Cirujano Maxilofacial del Servicio Dr.Omar Cohen E. Ciudad Hospitalaria Dr. Enrique Tejera. Adjunto del Postgrado de Cirugía Bucal ULAC-IDOLA.**
- 6. Odontólogo, Universidad Central de Venezuela**
- 7. Odontólogo, Universidad Rómulo Gallegos**
- 8. Odontólogo, Universidad de los Andes**

**CORRESPONDENCIA:** 62PQ+H24, Arterial 5, San Diego 2006, Carabobo, Venezuela

**EMAIL:** María Castellanos: [mariacastellanos0497@gmail.com](mailto:mariacastellanos0497@gmail.com)

**RESUMEN:**

El objetivo del presente trabajo es describir un caso de canino transmigrado mandibular con abordaje mínimamente invasivo. Descripción del caso: Se describe a continuación un caso de canino transmigrado en paciente joven de 18 años, género femenino, que fue manejada

*Recibido: 12/3/2023*

*Aceptado: 4/4/2023*



bajo parámetros conservadores del abordaje quirúrgico de canino transmigrado mandibular en el Postgrado de Cirugía Bucal ULAC-IDOLA. Conclusiones: El canino transmigrado a pesar de ser una patología poco común posee diversos tipos de tratamientos donde el abordaje quirúrgico sigue siendo el de elección.

**PALABRAS CLAVE:** Abordaje quirúrgico, canino transmigrado mandibular, tratamiento.

## MINIMALLY INVASIVE SURGICAL APPROACH OF THE TRANSMIGRATED CANINE. CLINICAL CASE PRESENTATION

### ABSTRACT:

Objective: The objective of this paper is to describe a case of a transmigrated canine mandibular with a minimally invasive approach in an ASA I patient. Case description: A case of a transmigrated canine is described below in a young 18-year-old patient, female, who was managed under conservative parameters of the surgical approach of the mandibular transmigrated canine in the ULAC-IDOLA Postgraduate Course in Oral various types of treatments where the surgical approach continues to be the one of choice.

**KEY WORDS:** Surgical approach, mandibular transmigrated canine, treatment.

### INTRODUCCIÓN

La alteración en la erupción dentaria es una condición caracterizada por el fallo del

diente en erupcionar en la posición adecuada, esto puede llevar a una

impactación, translocación o transmigración(1) La migración o ectopía

*Recibido: 12/3/2023*

*Aceptado: 4/4/2023*



intraósea de los dientes no erupcionados es una condición poco frecuente(2). Los dientes afectados generalmente permanecen en la misma hemiarcada, siendo el canino, el único capaz de migrar en la fase pre eruptiva hacia el lado contralateral, anomalía definida como “transmigración” descrito por primera vez por Thoma en año 1952 aunque el termino propiamente dicho fue utilizado por Ando y cols en el año 1964 (3)

Los caninos permanentes juegan un papel muy importante desde el punto de vista estético y funcional cuando están presentes en su posición normal. El fracaso de erupción del canino mandibular es un evento poco común(4) (5) (6) , que ocurre aproximadamente 20 veces menos con respecto al canino maxilar (7)

La transmigración de los caninos es más común en pacientes jóvenes menores de 20 años, con un rango de edad de 8 a 70 años, siendo más frecuente en mujeres en una proporción de 1.6:1; el canino izquierdo

*Recibido: 12/3/2023*

*Aceptado: 4/4/2023*

migra más comúnmente que el derecho y la mayoría son unilaterales (8) (9)

En general, la incidencia estimada del canino mandibular incluido es del 0,35 al 0,44% y aún menos común es la migración del canino mandibular desde su posición normal al lado contrario cruzando la línea media.(10)

Clínicamente, la transmigración dentaria suele ocurrir sin síntomas ni ningún tipo de alteración. En algunos casos, sin embargo, ha habido síntomas, ya que había un quiste folicular asociado o una infección crónica con fístula. Se analiza el grado de inclinación canina en una radiografía necesaria en el plan de tratamiento temprano.(2) Howard señaló que la inclinación axial de los caninos entre 30° y 95° es una categoría que parece cruzar la línea media. (11)

La etiología y mecanismo exacto de la transmigración aún no es claro, aunque un cierto número de teorías han sido propuestas. En general, se acepta que el



diente impactado siga la trayectoria de menos resistencia. El diente se mueve en la dirección de la corona y la inclinación mesial del folículo hace posible que el diente adopte una posición horizontal, migrando hacia el lado contrario(12)

Una revisión sistemática de 2017 con respecto a los caninos impactados encontró que las opciones de tratamiento para esta afección difieren si el diente afectado solo está impactado o si está impactado y en una condición de transmigración. Para la primera, la extirpación quirúrgica y la tracción ortodóncica solían ser las opciones más comunes; mientras que, para estos últimos, la extirpación quirúrgica y el seguimiento radiográfico tendieron a ser los más frecuentes. (7)

El presente trabajo tiene como objetivo describir un caso de canino transmigrado mandibular con abordaje mínimamente invasivo en paciente ASA I.

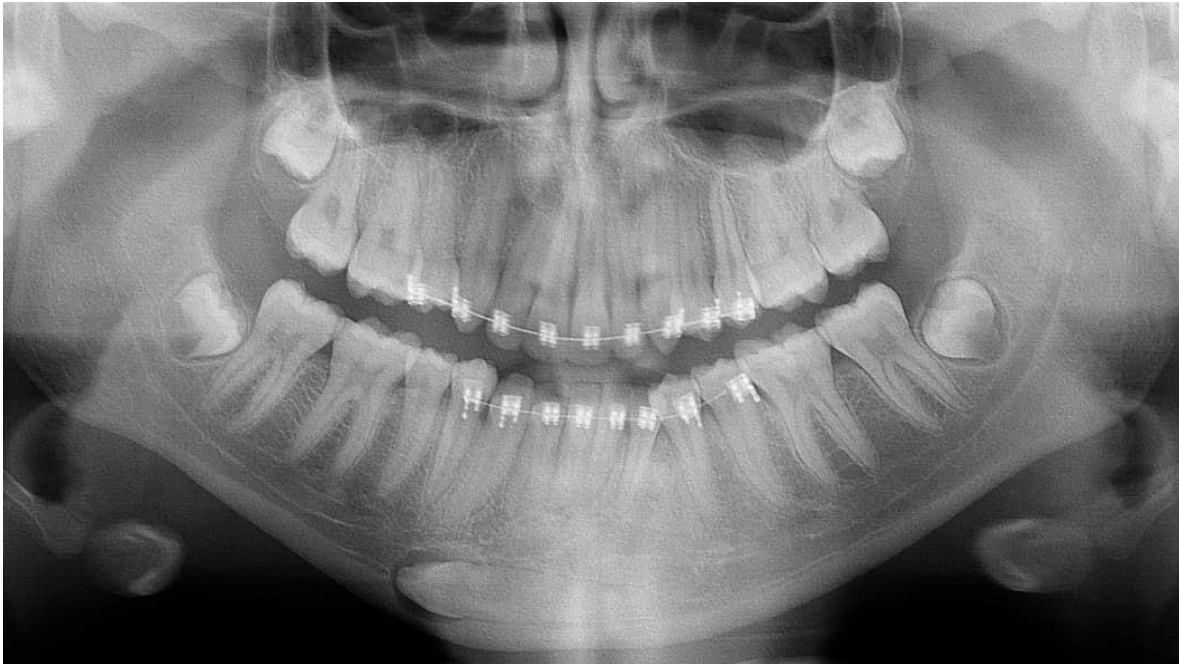## REPORTE DE CASO

*Recibido: 12/3/2023*

*Aceptado: 4/4/2023*

Se trata de paciente femenino de 18 años, sin antecedentes médicos contributivos, quien inicia enfermedad actual en el año 2019 refiriendo inconformidad con su estética dental en la zona maxilar anterior, razón por la cual paciente acude a ortodoncista quien inicia tratamiento ortodóncico y realiza exodoncia de la U.D 1.4, sin culminación de dicho tratamiento. Acude a otro tratante en el mes de febrero del 2021 quien refiere al área de cirugía bucal para odontectomía de terceros molares, teniendo como hallazgo imagenológico casual la presencia de canino transmigrado en la zona sinfisaria y para sinfisaria derecha.

En ortopantomografía (Figura 1) se observa imagen radiopaca de bordes definidos compatible con unidad dentaria 3.3 que se extiende desde la zona sinfisaria y para sinfisaria derecha con una imagen radiolúcida de bordes definidos compatible con capuchón peri coronario.



**Figura 1. Ortopantomografía donde se evidencia imagen radiopaca de borde definidos que involucra sínfisis y para sínfisis en la zona de la basal mandibular de lado derecho.**

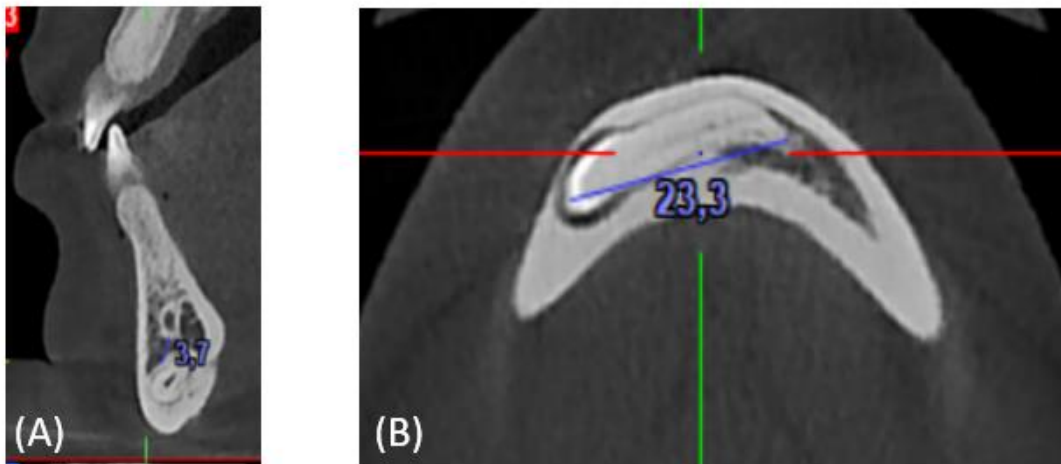
En tomografía computarizada de cortes transagitales y axiales (Figura 2) se evidencia imagen hiperdensa imagen hiperdensa de bordes definidos, corticalizada que abarca desde la zona

Para sínfisis derecha hasta la línea media mandibular, con medidas referenciales de 23.3 mm compatible con canino inferior izquierdo, mientras que en un corte coronal seriado se observa la cercanía con

*Recibido: 12/3/2023*

*Aceptado: 4/4/2023*

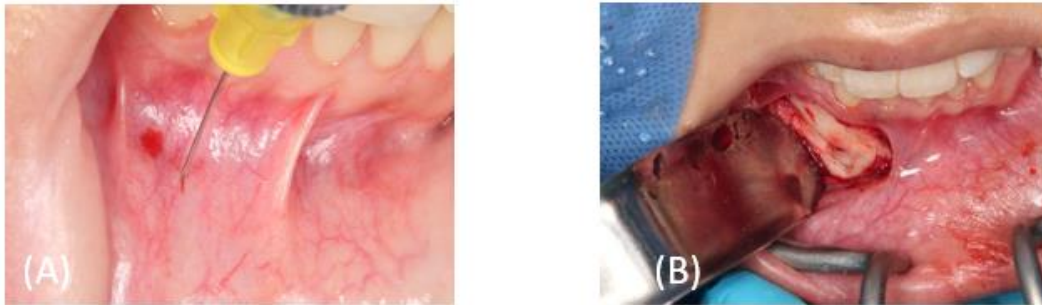
respecto al conducto incisivo con unas medidas referenciales de 3.7mm.



**Figura 2. (A) Corte transgital del canino transmigrado, distancia del conducto incisivo. (B). Corte axial longitud de la U.D 3.3**

Debido a la posición desfavorable del elemento dentario, se contraindicó el tratamiento de ortodoncia, estableciéndose la extracción quirúrgica como la modalidad preferida de tratamiento, bajo anestesia local infiltrativa del nervio incisivo y de la técnica troncular bilateral

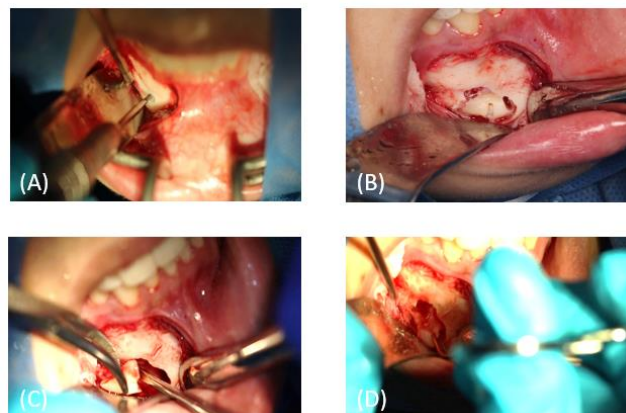
con lidocaína al 2% más epinefrina 1:100.000 para el abordaje intraoral con una incisión circunvestibular mandibular derecha y colgajo semilunar U.D 4.4 hasta U.D 4.2, disección roma hasta la basal mandibular para la exposición quirúrgica del canino transmigrado (Figura 3).



**Figura 3. (A) Técnica infiltrativa del nervio incisivo. (B) Colgajo semilunar desde la U.D 4.4 hasta la U.D 4.2.**

Posteriormente se procede a la osteotomía periférica para la exposición del canino superada la cortical vestibular se procede a la ubicación de la porción coronal para realizar la odontosección de la misma

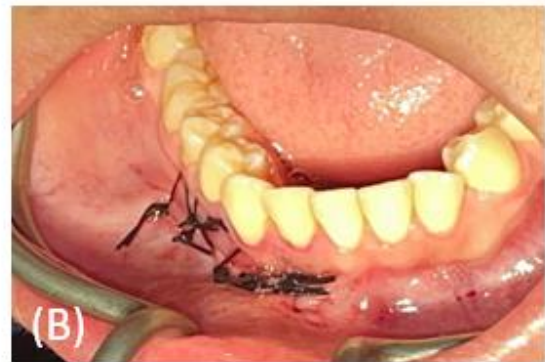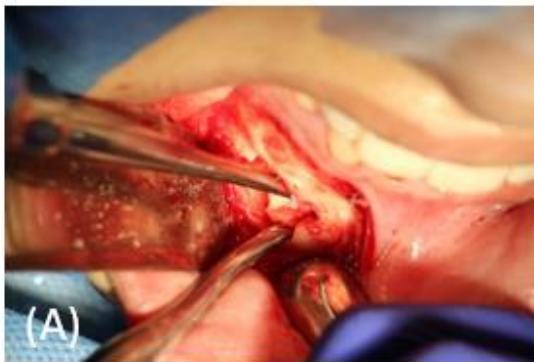donde con movimientos de rotación y palanca fue avulsionado dicha porción, con la pinza mosquito se realizó la remoción del capuchón pericoronario (Figura 4).



**Figura 4. (A) Osteotomía periférica. (B) Exposición de la porción pericoronar y odontosección coronal. (C). Avulsión de la porción coronal. (D) Remoción del capuchon pericoronario.**

Para finalizar se procede a una osteotomía periférica en la porción mesial del canino para permitir avulsión de la porción radicular, se realiza un lavado profuso con

remodelación ósea, la colocación de 4 tapones de gelitas con la síntesis de tejido con 9 puntos simples (Figura 5).



**Figura 5. (A) Osteotomía periférica en la porción mesial del canino para permitir avulsión de la porción radicular. (B). Síntesis de tejido por puntos simples.**

## DISCUSIÓN

La presencia de caninos maxilares y mandibulares en la posición normal son importantes en términos de estética y funcionalidad. La impactación del canino mandibular es muy rara, con una incidencia que oscila entre el 0,92 y el

1,35% con respecto al canino maxilar con una incidencia de 0,8-2,8%(13), son mucho menos frecuentes que los caninos maxilares impactados, posiblemente porque a veces se produce un orden de erupción más favorable en la arcada inferior (14)

*Recibido: 12/3/2023*

*Aceptado: 4/4/2023*





Mupparapu introdujo la clasificación de los caninos transmigrados y dividió el canino transmigrado mandibular en cinco tipos, según la angulación y el

posicionamiento del canino transmigrado en relación con la línea media en las radiografías panorámicas, como se observa en la tabla 1.(15) (16) (17) (18)

**Tabla 1. Clasificación de Mupparapu para caninos transmigrados**

Clasificación de Mupparapu (2002).	
<b>Tipo 1</b>	Posicionado mesioangularmente a través de la línea media dentro del hueso de la mandíbula, labial o lingual de los dientes anteriores y con la parte de la corona del diente cruzando la línea media.
<b>Tipo 2</b>	impactado horizontalmente cerca del borde inferior de la mandíbula debajo de los vértices de los incisivos
<b>Tipo 3</b>	erupción mesial o distal al canino opuesto.
<b>Tipo 4</b>	impactado horizontalmente cerca del borde inferior de la mandíbula, debajo de los vértices de los premolares o molares del lado opuesto.
<b>Tipo 5</b>	Posicionado verticalmente en la línea media (el eje longitudinal del diente cruza la línea media) independientemente del estado de erupción.

La literatura muestra como opciones la tracción ortodóntica y los autotransplantes para el tratamiento(19) sin embargo, se han informado muy pocos casos de manejo ortodóntico exitoso de caninos transmigrados. Los casos que tienen un pronóstico más favorable y una buena evolución son los diagnosticados en las

*Recibido: 12/3/2023*

*Aceptado: 4/4/2023*

primeras etapas de la migración dentaria(14)

El tratamiento de elección y con mayor frecuencia para la transmigración del canino mandibular es la extracción quirúrgica con un seguimiento radiográfico(20) , lo cual coincide con los



hallazgos de Dalessandri et al. aunque los autores excluyeron el caso individual informes en su revisión. Con estos dos procedimientos, casi el 80% de los casos unilaterales y se trató el 100% de los bilaterales.(21)

## CONCLUSION

- La transmigración y retención en la erupción del canino a través de la línea media es un evento poco común, que usualmente es asintomático.
- Tiene mayor prevalencia por el sexo femenino.
- Los procedimientos quirúrgicos son los tratamientos de mayor elección y frecuencia
- El presente caso fue realizado con abordaje mínimamente invasivo

## REFERENCIAS

1. Pérez-Flores A, Castillo Pino G, Fierro Monti C. Transmigración de canino inferior. Reporte de un caso clínico. Rev Odontológica Mex [Internet]. 30 de marzo de 2022 [citado 23 de octubre de 2022];25(1). Disponible en: <http://revistas.unam.mx/index.php/rom/article/view/70377>
2. Mahabob. A review on prevalence rate, etiology, and management of impacted and transmigrated mandibular canines [Internet]. [citado 25 de octubre de 2022]. Disponible en: <https://jioh.org/article.asp?issn=0976-7428;year=2021;volume=13;issue=5;page=423;epage=428;aulast=Mahabob>
3. 129-canino-mandibular-transmigrado-presentacin-de-un-caso-clnico-y-revisin-de-la-literatura.pdf [Internet]. [citado 23 de octubre de 2022]. Disponible en: <https://rcoe.es/articulos/129-canino-mandibular-transmigrado-presentacin->



- de-un-caso-clnico-y-revisin-de-la-literatura.pdf
4. Noé GRR, Fabián GRJ, Rosa RGA. Transmigración de canino mandibular: reporte de dos casos. :3.
  5. Pérez LAR, Morales JGE. Transmigración del canino mandibular. Reporte de un caso clínico y revisión de la literatura. Rev ADM. :7.
  6. Batra P, Duggal R, Parkash H. Canine ectopia: report of two cases. J Indian Soc Pedod Prev Dent. 1 de octubre de 2003;21:113-6.
  7. Coello de la Cruz L, Fernandez Cáliz F, Martínez Rodríguez N, Sanz Alonso J, Martínez-González J, Barona Dorado C. Manejo quirúrgico de la transmigración bilateral de caninos mandibulares. Reporte de caso. Odontol Sanmarquina. 31 de mayo de 2019;22(2):140-6.
  8. Aydín U, Yilmaz HH, Yildirim D. Incidence of canine impaction and transmigration in a patient population. Dento Maxillo Facial Radiol. mayo de 2004;33(3):164-9.
  9. Javid B. Transmigration of impacted mandibular cuspids. Int J Oral Surg. diciembre de 1985;14(6):547-9.
  10. Pérez LAR, Morales JGE. Transmigración del canino mandibular. Reporte de un caso clínico y revisión de la literatura. Rev ADM. :7.
  11. Coello de la Cruz et al. - 2019 - Manejo quirúrgico de la transmigración bilateral d.pdf [Internet]. [citado 25 de octubre de 2022]. Disponible en: <https://docs.bvsalud.org/biblioref/2019/08/1010054/16227-texto-del-articulo-56663-1-10-20190531.pdf>
  12. Pérez LAR, Morales JGE. Transmigración del canino mandibular.



- Reporte de un caso clínico y revisión de la literatura. Rev ADM. :7.
13. Cakir Karabas H, Ozcan I, Erturk AF, Guray B, Unsal G, Senel SN. Cone-beam computed tomography evaluation of impacted and transmigrated mandibular canines: a retrospective study. Oral Radiol. julio de 2021;37(3):403-11.
14. Farcașiu C, Dinescu MI, Tărlungeanu DI, Bătăiosu M, Dăguci C, Dăguci L, et al. A rare case of transmigrated mandibular canine and combined orthodontic–surgical management. Rom J Morphol Embryol. 2021;62(2):625-31.
15. Azeem M, Afzal A, Ahmed Z, Ali MM, Haq AU, Hamid WU. Investigation of transmigrated mandibular canines. Dent Press J Orthod. 2019;24(6):65-8.
16. Majumdar SK, Hossain MdA, De N, Chadda D, Bachhar MK, Mishra S. Effect of Diagnosis by Two-Dimensional Radiography Versus CBCT on Surgical Aspects of Transmigrated Impacted Mandibular Canines. J Maxillofac Oral Surg. septiembre de 2020;19(3):461-7.
17. Mupparapu M, Auluck A, Suhas S, Pai M, Nagpal A. Patrones de trans migración intraósea y erupción ectópica en caninos inferiores con trans migración bilateral. Quintessence Publ Int Odontol. 2009;22(7):341-7.
18. Herrera-Atoche JR, Esparza-Villalpando V, Martínez-Aguilar VM, Carrillo-Ávila BA, Escoffíé-Ramírez M. Treatment options for mandibular canine transmigration - a case series based on dental literature. Br J Oral Maxillofac Surg. 1 de noviembre de 2021;59(9):973-81.
19. Rodrigues MFB, de Amorim Rocha LL, da Franca Acioly R, da Rocha CCL, do Carmo Carvalho D.

Recibido: 12/3/2023

Aceptado: 4/4/2023



- 
- Piezosurgery-Assisted Surgical Treatment in Impacted Canine Transmigration. Case Rep Dent. 29 de abril de 2020;2020:2687827.
20. Herrera-Atoche JR, Esparza-Villalpando V, Martínez-Aguilar VM, Carrillo-Ávila BA, Escoffié-Ramírez M. Treatment options for mandibular canine transmigration - a case series based on dental literature. Br J Oral Maxillofac Surg. noviembre de 2021;59(9):973-81.
21. Dalessandri D, Parrini S, Rubiano R, Gallone D, Migliorati M. Impacted and transmigrant mandibular canines incidence, aetiology, and treatment: a systematic review. Eur J Orthod. 1 de abril de 2017;39(2):161-9.