



TRATAMIENTO ALTERNATIVO EN TRAUMAS DENTARIOS CON
IMPLANTES ENDODÓNTICOS, BIOMATERIALES Y
REHABILITACIÓN PROTÉSICA. REPORTE DE CASO.

**Mayra Pérez^{1,2}, Jorge Rodríguez³, Leiry Hernández², Esther Regla², Pedro Arcía²,
Felipe Benítez².**

- 1. Clínica Estomatológica Docente de Bauta, Artemisa, Cuba. Universidad de Ciencias Médicas Artemisa, Cuba.**
- 2. Centro de Biomateriales, Cátedra UNESCO de Biomateriales, Universidad de La Habana, Cuba.**
- 3. Centro de Estomatología de la Clínica Central Cira García. La Habana, Cuba.**

CORRESPONDENCIA: Departamento de Atención Primaria, Clínica Estomatológica Docente de Bauta, Facultad de Ciencias Médicas de Artemisa. Calle Hornos No. 9, apto. 7 e/ 25 y Príncipe. Código Postal: 10200, Cuba, Teléfono: +53 5 2371238.

EMAI: mayraperezcuba61@gmail.com



RESUMEN

Es muy frecuente en pacientes afectados por traumatismos dentarios necesitar tratamientos multidisciplinarios para lograr recuperación estético-funcional. El propósito fue mostrar una opción de tratamiento con implantes endodónticos, biomateriales y rehabilitación protésica, en reabsorción radicular y osteólisis periapical, como variante alternativa del implante intraóseo metálico. Se trató a un paciente de 19 años con fracturas de corona en los dientes 1.1 y 1.2, reabsorciones radiculares y osteólisis periapical que no podía asumir económicamente el tratamiento sugerido de implantes intraóseos. El procedimiento utilizado consistió en implantes endodónticos, cirugía periapical con biomateriales y rehabilitación protésica. Los resultados mostraron una evolución satisfactoria de la cirugía periapical, hueso neoformado y buen anclaje óseo del poste endodóntico. Se observó una buena aceptación y respuesta tisular de los biomateriales utilizados (implantes de cromo-cobalto-molibdeno, hidroxiapatita y Tisuacryl). Además, se logró la confección de un aparato protésico inmediato provisorio, de acrílico removible que, a los 7 días fue sustituido por la instalación de una prótesis fija de estructura metálica, con aspecto de barra lingual, apoyada sobre los dientes vecinos y aspecto de definitiva. Dando como resultado una alternativa laboriosa, pero estética, funcional y psicológicamente aceptada por el paciente, sin ejercer cargas sobre las raíces dentarias tratadas quirúrgicamente. Los aspectos de este procedimiento se compararon con la literatura existente actualmente. En conclusión, se logró un tratamiento opcional para los implantes metálicos intraóseos con implantes endodónticos, biomateriales y rehabilitación protésica, en reabsorción radicular y osteólisis periapical causado por trauma dental, ofreciendo un procedimiento más económico para una rehabilitación efectiva y duradera.

PALABRAS CLAVE: Implante endodóntico; trauma dentario; biomateriales; prótesis adhesiva; reabsorción radicular; rehabilitación protésica.



ALTERNATIVE TREATMENT IN DENTAL TRAUMA WITH ENDODONTIC IMPLANTS, BIOMATERIALS AND PROSTHETIC REHABILITATION. CASE REPORT.

ABSTRACT

It is very common for patients affected by dental trauma to need multidisciplinary treatments to achieve aesthetic-functional recovery. The purpose was to show a treatment option with endodontic implants, biomaterials and prosthetic rehabilitation, in root resorption and periapical osteolysis, as an alternative variant of the metallic intraosseous implant. A 19-year-old patient was treated with crown fractures in teeth 1.1 and 1.2, root resorptions and periapical osteolysis who could not afford the suggested treatment of intraosseous implants. The procedure used consisted of endodontic implants, periapical surgery with biomaterials and prosthetic rehabilitation. The results showed a satisfactory evolution of the periapical surgery, newly formed bone and good bone anchorage of the endodontic post. Good tissue acceptance and response of the biomaterials used (chromium-cobalt-molybdenum, hydroxyapatite and Tisuacryl implants) was observed. In addition, the preparation of a provisional immediate prosthetic appliance was achieved, made of removable acrylic, which, after 7 days, was replaced by the installation of a fixed prosthesis with a metallic structure, with the appearance of a lingual bar, resting on the neighboring teeth and with a definitive appearance. Resulting in a laborious alternative, but aesthetic, functional and psychologically accepted by the patient, without exerting loads on the surgically treated dental roots. Aspects of this procedure were compared with the currently existing literature. In conclusion, an optional treatment for intraosseous metallic implants was achieved with endodontic implants, biomaterials and prosthetic rehabilitation, in root



resorption and periapical osteolysis caused by dental trauma, offering a more economical procedure for effective and long-lasting rehabilitation.

KEYWORDS:

Endodontic implant; dental trauma; biomaterials; adhesive prosthesis; radicular reabsorption; prosthetic rehabilitation.

INTRODUCCIÓN

La rehabilitación estética en campo de la Estomatología se ha desarrollado de forma acelerada en los últimos años, con altas demandas y exigencias de la sociedad, tratando de lograr una mejor apariencia en sus relaciones sociales y profesionales. Esto es muy importante sobre todo cuando se trata de dientes antero-superiores, que han sufrido trauma dentario (1).

La especialidad odontológica encargada de la restauración estética y funcional del individuo es la prótesis estomatológica o prostodoncia, que busca una oclusión estética y funcional adecuada; para mejorar así la calidad de vida del paciente. Esta requiere un

manejo integral de conceptos basados en principios anatómicos, biológicos, biomecánicos y estéticos, de manera que se pueda lograr en el paciente una rehabilitación completamente armoniosa, natural y funcional (2).

Los pacientes necesitados de esta especialidad afectados por pérdida de la corona de un diente o la totalidad de este, con mucha frecuencia comienzan a presentar trastornos psíquicos, que van desde afecciones leves a severas. Esto trae como consecuencia que los mismos demanden una rehabilitación protésica fija (generalmente sobre los implantes metálicos sustitutos de raíces dentarias), que no siempre las condiciones bucales y/o económicas lo permiten.



Por lo regular no solo los pacientes eligen la implantología en primera instancia, también los profesionales la reconocen de esa forma. Sin embargo, una alternativa a los implantes intraóseos, es la utilización de las raíces dentarias como pilares en la rehabilitación,

Diferentes son las formas de poder utilizar las raíces como pilares, siendo la endodoncia uno de los tratamientos más empleados para lograr este fin. En la especialidad de Endodoncia, a menudo nos enfrentamos a dilemas con respecto, a la forma más adecuada de restaurar un diente tratado endodónticamente. Si bien, hoy en día, existe una serie de conceptos sobre qué restauración es la más adecuada y sobre que dientes realizarlas, esta depende de muchos factores: volumen del diente residual, ubicación del diente, número de contactos proximales, largo de la raíz y patologías asociadas; donde todos estos factores influyen en la reparación y supervivencia de las raíces dentarias

y las restauraciones protésicas sobre ellas (4).

Estas restauraciones deben estar centradas en las condiciones sistémicas y locales del paciente que va desde los tratamientos radiculares en pulpas vivas, hasta la cirugía periapical e implantes endodónticos, según las diferentes afecciones. Para esto es de gran importancia la selección de los biomateriales y técnicas más adecuadas para lograr un resultado clínico exitoso (5).

En los casos con fracturas o reabsorciones radiculares externa o interna, cuando el segmento apical presenta infección y donde pudiera estar comprometida la permanencia del diente en su alveolo, pueden realizarse endoimplantes aun cuando este comprometido tercio y medio de su raíz (estos también son conocidos como implantes endodónticos o estabilizadores endodónticos) Se describen como una prolongación metálica de la raíz, o perno endodóntico dispuesto a lo largo del



conducto radicular, sobrepasándolo y anclándose en el hueso perirradicular. Los mismos pueden ser de vitallium (aleación cromo-cobalto-molibdeno) o titanio, que se emplean con la finalidad de brindar mayor estabilidad diente, para mejorar la relación perdida entre la corona y la raíz dental, protegiendo al diente de las fuerzas traumáticas. Algunos autores plantean poca importancia al biomaterial de fabricación, pero si a la selección del caso, a la manipulación aséptica, sistema inmune del paciente, técnica muy depurada de ejecución del endoimplante y un gran apoyo tecnológico de biomateriales e imaginología.

Los implantes endodónticos a base de vitalium funcionan muy bien (a diferencia de lo que se divulga) gracias a la tolerancia ósea del organismo, si bien es cierto, que no hay una integración ósea, sí ocurre una aceptación de parte del organismo, generando alrededor del implante un tejido fibroso muy eficiente (6).

El implante endodóntico significa un aumento artificial de la raíz, para que la pieza tratada pueda soportar mejor el dinamismo propio de su función, incluso los dientes con endoimplantes pueden utilizarse como pilares de prótesis parciales fijas y removibles. Estos presentan ventajas sobre otros implantes, pues conservan los dientes naturales, el perno prolonga la longitud radicular, manteniendo su fisiologismo normal y en muchos casos disminuye la movilidad dentaria anormal (7).

Con respecto a las rehabilitaciones en la etapa post-quirúrgica se conoce la posibilidad de aplicar cargas dentarias inmediatas o tardías (tanto en los implantes endodónticos como en los intraóseos). Con respecto a este proceder existen diferentes planteamientos sobre su uso y abuso en todos los casos. La carga inmediata es una técnica efectiva y confiable que ofrece al paciente ventajas significativas, ya que se considera un estímulo a la formación del hueso alveolar alrededor de los implantes,



facilitando el proceso de fibro u osteointegración, según corresponda al tipo de material empleado. (8).

Muchos son los ejemplos de rehabilitación mediante implantes cargados de forma inmediata que muestran tratamientos con un éxito elevado (9). Esta variante implantológica de carga inmediata ya es considerada como una opción terapéutica segura y habitual, siendo similar tanto para un implante endodóntico como para un implante metálico sustituto total de la raíz dentaria. Sin embargo, a la hora de observar la presencia o ausencia de complicaciones en una prótesis fija de titanio con carga inmediata, la literatura no es muy específica en demostrar estadísticamente su éxito. La complicación más grave puede ser ocasionada por la sobrecarga oclusal (10,11).

Con respecto a la carga mediata que muchas veces es necesaria, es imprescindible una rehabilitación protésica lo más adecuada posible ya

que; esa prótesis temporal según la característica que se planifiquen o se logren, puede permanecer en la cavidad bucal por un tiempo relativamente largo. En ocasiones permanece en la cavidad bucal hasta que sea decidido por el profesional clínico y el paciente, dependiendo de múltiples situaciones evolutivas al tratamiento. Por lo anteriormente expuesto en el presente trabajo nos trazamos el objetivo de mostrar una opción de tratamiento con implantes endodónticos, biomateriales y rehabilitación protésica, en reabsorciones radiculares y osteolisis periapical, como una variante alternativa del implante metálico intraóseos.

CASO CLÍNICO

Se muestra una rehabilitación endodóntico-quirúrgica y protésica en un paciente de 19 años de edad que acude al Servicio de Prótesis en la



Clinica Estomatológica Docente de Bauta.

Al confeccionar la Historia Clínica el paciente refiere que sufrió un trauma dentario hacía más de 5 años con una fractura radicular desplazada, sin lesiones óseas. En ese momento le fueron realizados los tratamientos de conductos en los mencionados dientes y su motivo de consulta era mejorar la estética de los dientes anteriores. En el interrogatorio describe actualmente no presentar sintomatología, pero si observó en la encía un tejido enrojecido de forma redonda. Al examen clínico se observaron dos coronas espigas en mal estado de los dientes 1:1 y 1:2, con movilidad grado III y fístula vestibular, sumado a una discromía en el diente 2:1. Al estudio radiográfico se visualizó zona radiolúcida en el tercio medio de la raíz y otra extensa de aproximadamente 10 mm en la zona periapical de los dientes rehabilitados por las coronas espigas. Recopilado todos los datos, se llegó al diagnóstico

presuntivo de reabsorción radicular de tercio medio, con lesión osteolítica periapical que abarcaba ambos dientes, mientras el 2:1 no presentaba lesiones radiculares, ni apicales. En estos momentos los especialistas en Estomatología General Integral regidos por los procedimientos internacionales de los traumatismos dentarios clasifican este trauma según la guía de procedimientos de la Asociación Dental de Traumatología (12). Con estos datos se discute el caso con la especialidad de prótesis y cirugía, donde se decidió incluir el paciente en la investigación clínica existente en ese momento, con los biomateriales de regeneración ósea y tisular. Obviamente esta decisión se tomó después de discutir con el paciente la terapéutica prevista y el mismo aceptar y proporcionar el consentimiento de participación, pues cumplía los restantes criterios de inclusión y exclusión, de un estudio aprobado por el Comité de Ética y Consejo Científico de la institución. Todo el

proceder se realizó de acuerdo con la Declaración de Helsinki y respetando los Principios Éticos de las investigaciones clínicas (13,14).

La técnica aplicada consistió en actividad quirúrgico-endodóntica en una sesión, con la instalación de un implante endodóntico en cada diente 8).



Fig. 1 Endoimplantes cromo-cobalto-molibdeno

Los demás biomateriales empleados intraóseos fueron además la Hidroxiapatita para el relleno de los defectos óseos y radiculares una vez eliminados los fragmentos de raíz dentaria y hueso apical deteriorados.

planificado (1:1 y 2:1) mediante el procedimiento convencional de este método. Los pivotes o pernos para los endoimplantes, fueron confeccionados en el laboratorio de prótesis con cromo-cobalto-molibdeno (Fig. 1), como refleja la literatura (4-

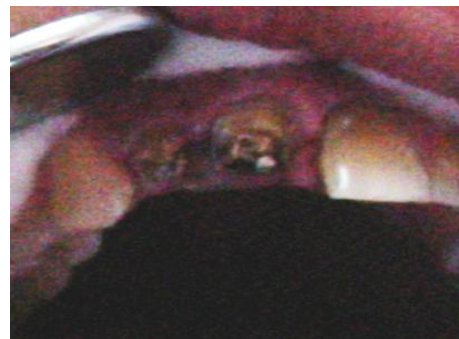


Fig. 2. Evolución Clínica de la intervención a los 7 días

Los mismos fueron cubiertos con membranas de fibrina, mientras en la síntesis de los tejidos blandos fue aplicado el adhesivo tisular Tisuacryl, como método único (15,16). Los resultados clínicos y radiográficos a los

siete días se reflejaron respuesta al tratamiento evaluada de satisfactorio. En el aspecto clínico se observó ausencia de la fístula vestibular con recuperación de los tejidos blandos intervenidos como muestra la Fig. 2, mientras radiográficamente (Fig. 3) se observó el estado satisfactorio, con perfecto relleno de las lesiones óseas un buen anclaje del implante endodóntico. Otro resultado alentador fue el hecho de la estabilidad del implante.

Dentro de los resultados se pudo constatar que la prótesis parcial acrílica de rápida elaboración para satisfacción estética, no resultó del agrado ni del clínico, ni del paciente, teniendo en cuenta su inestabilidad, ya que fue necesario perforar la misma, en la zona de emergencia de los implantes endodóntico en boca para liberación de carga masticatoria, convirtiéndose en poco retentiva.

Este resultado estimuló a los profesionales implicados a diseñar y confeccionar otra aparatología con un medio de retención más estable, sin implicar los muñones endodónticos presentes en boca, evitando así cargar inmediatamente los implantes endodóntico. De esta forma se confeccionó una prótesis metálica adhesiva, para soportar las dos coronas ausentes (liberadas de la oclusión), mientras el paciente transcurría por el postoperatorio. El resultado de este diseño fue que se realizó una impresión de con Silicona para la confección de una estructura metálica sobre los dientes vecinos, sin apoyar en las raíces de los dientes quirúrgicamente tratados, con aspecto de barra lingual, como muestra la Fig. 4 y sobre la cual se fijaron las partes estéticas de los dientes afectados.



**Figura 3. Evolución Radiográfica a los 7 días.
aspecto de barra lingual.**

La parte técnica se realizó sobre un modelo de yeso (Fig. 5) por los métodos convencionales y obtener un puente resistente apoyado sobre las caras linguales vecinas, que se corroboró en la prueba de la estructura metálica. Al obtener un puente estéticamente aceptado por el paciente y el profesional se procedió a la fijación del mismo con resinas autocuradas, sin realizar cavidades



Figura 4. Estructura metálica con

retentivas en dientes sanos contiguos y evitar secuelas en los mismos. Se colocó en los espacios interdentarios diferentes tramos de hilo dental, que quedarían liberados de resinas (Fig. 6) teniendo especial cuidado con el tejido gingival y previendo obtener zonas que fueran adecuadas para favorecer el cepillado y evitar el acúmulo de placa dentobacteriana

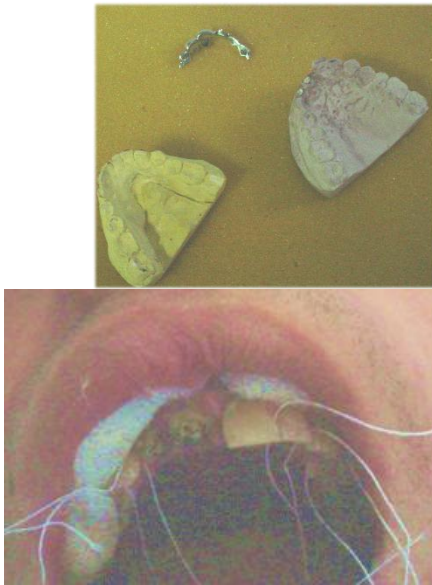

Figura 5. Modelo de yeso por los métodos convencionales. Figura 6. Hilo dental colocados en los espacios interdentarios

Se logró rehabilitar al paciente afectado estética y psicológicamente devolviéndolo a su vida social rehabilitado con una prótesis inmediata fija (Fig. 7) y en la Fig. 8 se observa el tratamiento culminado con la recromia de 2:1. Pasando un tiempo prudencial y

observando el estado de este tratamiento, se procederá a realizar un tratamiento definitivo, individualizando las coronas dentarias, con estructuras coronarias de metal cerámica.

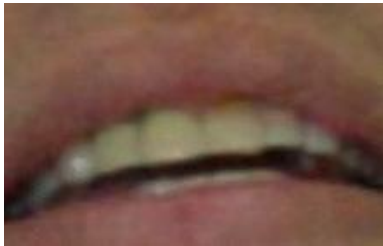
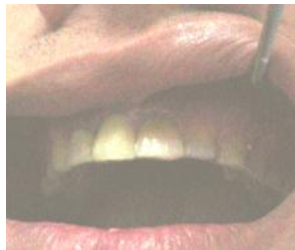
Figura 7. Prótesis inmediata fija instalada

Figura 8. Tratamiento concluido con la

recromia de 2:1

Este resultado a los 6 meses mostrado en la Fig. 9, es similar a los obtenidos por implantes metálicos intraóseos, que es el tratamiento más difundido en los profesionales de la estomatología.

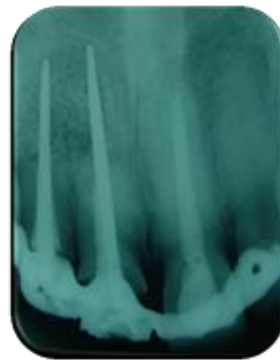
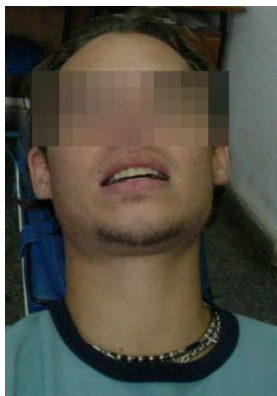

Figura 9. Estudio y Clínico-radiográfico a los 6 meses de tratamiento.



DISCUSIÓN.

Los autores de este trabajo son partidarios de difundir este proceder y experiencia, que requiere de un manejo integral y multidisciplinario con ventajas económicas para los pacientes, resultando también un tratamiento estético, funcional y que proporciona bienestar al paciente, similares a lo planteado por Fuentes Morejón (2021). Sin embargo, el uso de este tratamiento no es muy reportado en la bibliografía, teniendo la misma opinión de Barzuna (2019) que plantean como la razón de no emplear con más frecuencia los implantes endodónticos, es la complejidad del tratamiento como tal, pues implica desde la confección de los pernos en laboratorios, hasta la depurada intervención quirúrgica, cuando en el mundo existen ya elementos estandarizados, pero que en muchos pacientes tienen el inconveniente de los altos precios del tratamiento.

Con respecto al mantenimiento del hueso alveolar y la fijación del diente en el alveolo compartimos similares criterios con Pozo (2022) que comentan las múltiples ventajas al paciente, para preservar mejor el hueso alveolar y la actividad propioceptiva del ligamento periodontal, reduciendo así el trauma a las estructuras remanentes. Algo similar comenta Almagro Urrutia (2003) sobre la conservación del fisiologismo normal de las estructuras dentarias. Además de poder utilizarse como pilares de prótesis fijas, siempre y cuando se utilicen de forma adecuada y conveniente los biomateriales y técnicas quirúrgico-endodónticas como también comenta estos aspectos para lograr un resultado clínico exitoso Shelley A (2017).

Otro aspecto manifestado por Guerra A (2022) resulta criterio similar de los autores de este trabajo que es referido a la realidad de aplicar o no carga inmediata, que consideran que



rehabilitación mediante implantes cargados de forma inmediata, presentan un éxito elevado. Sin embargo, Figueroa-Ahumada (2018) y Espinel (2022) plantean que la estadística de éxito en muchas situaciones es discutida y no evidenciada (opinión ésta apoyada por los autores de este trabajo).

También Barzuna (2019) manifiesta similitud al criterio de los autores, que en la medida que se incrementan la introducción de inductores óseos, las membranas para la regeneración tisular guiada y la cadena aséptica de estos tratamientos se ve aumentado el éxito de los mismos. Incrementándose en los casos bien escogidos la vida útil de las piezas dentarias.

CONCLUSION

Podemos concluir que el tratamiento exitoso convierte al n-butil-2-cianoacrilato, (Tisuacryl[®]) en una alternativa muy eficaz en el trauma buco-facial, adecuado para los pacientes afectados en dentición

primaria. Además, el incremento de conocimientos para aplicar este proceder entre los profesionales clínicos, favorece el tratamiento de las heridas en edades pediátricas. No existieron reacciones adversas en el tratamiento aplicado.

REFERENCIAS

- 1-Espinel-Arteaga Karel, Parise-Vasco Juan M, Chiluisa-Muso Rosa A, Carrillo-Azuero Yecenia. Rehabilitación estética con coronas de resina personalizadas utilizando encerado digital en paciente pediátrico: informe de caso. *Odontología Vital* [Internet]. 2022 [citado 2023 enr 31]; (36): 64-75. Disponible en: http://www.scielo.sa.cr/scielo.php?script=sci_arttext&pid=S1659-07752022000100064&lng=en.
- 2- Fuentes Morejón Y, Rivero Garcés I, Pérez Álvarez M, Pérez Fuentes M, Delgado J, & Rodríguez Hernández J. Eficiencia de las rehabilitaciones parciales fijas adhesivas utilizando



Biograft-G[®] para el remodelado del reborde alveolar. Acta Bioclínica. 2021 [citado 2023 ene 31];11(22):336-356. Disponible en: <http://erevistas.saber.ula.ve/index.php/actabioclinica/article/view/17241>.

3-Pozo I, Lascano Á, Guaila G, Charro H, Vivas V, & Villacrés M. Sobredentaduras una opción terapéutica mejor que las dentaduras tradicionales. Reporte de caso. Revista Odontología. 2022[citado 2023 Ene 31]; 24(2): 57–64. Disponible en: <https://doi.org/10.29166/odontologia.v0124.n2.2022-e3942>

4-Verástegui Baldarrago G A. Efectividad de las restauraciones en piezas con tratamiento de conducto: Una revisión clínica actual. Revista Odontológica Basadrina. 2022 [citado 2023 Ene 31]; 6(2): 41–46. Disponible en: <https://doi.org/10.33326/26644649.2022.6.2.1578>

5-Shelley A. Restoration of Endodontically-Treated Anterior Teeth. Prim Dent J. 2017 Feb [cited 2023 Ene 31]; 28;6(1):46-53. Available from: <https://pubmed.ncbi.nlm.nih.gov/28376963/>

6-Barzuna Ulloa Mayid. Implantes endodónticos - Vitalium vs. Titanio Caso clínico con un seguimiento de 18 años. Odontología Vital [Internet]. 2019 Dec [cited 2023 Jan 31]; (31): 67-77. Disponible en: http://www.scielo.sa.cr/scielo.php?script=sci_arttext&pid=S1659-07752019000200067&lng=en

7-Almagro Urrutia S E, Boyle Balbín N, Jiménez Gutiérrez M B. Dientes estabilizados con implantes endodónticos intraóseos como pilares de prótesis. Rev Cubana Estomatol [Internet]. 2003 [citado 2023 Ene 31]; 40:(2). Disponible en: <https://revestomatologia.sld.cu/index.php/est/article/view/2385/726>

8-Sánchez-Silot C, Almagro-Urrutia Z, Loran-Almagro S. Anciano rehabilitado con prótesis dental sobre implantes de carga inmediata. MEDISAN [Internet]. 2018 [citado 31 Ene 2023]; 22 (8): Disponible en: <https://medisan.sld.cu/index.php/san/article/view/2286>

9-Guerra A, Monsalve Guil L, Ortiz García I, Velasco Ortega E, Cracel Lopes J, Matos Garrido N, Jiménez. El tratamiento mediante la carga inmediata de implantes inmediatos postextracción con rehabilitaciones totales en pacientes edéntulos. Revista Española Odontostomatológica de Implantes. 2022[citado 2023 Ene 31]; 26 (1): 1-81. Disponible en: <https://www.sociedadsei.com/wp-content/uploads/2021/04/5.-RevistaCompleta.pdf>

10-Figueroa-Ahumada E, Raby-Olavarría I. Protocolo Clínico para Control de Prótesis Fija Total con Carga Inmediata. Int. J. Odontostomat. [Internet]. 2018 [citado 2023 Ene 31];

12(3): 296-303. Disponible en: http://www.scielo.cl/scielo.php?script=sci_arttext&pid=S0718-381X2018000300296&lng=es. <http://dx.doi.org/10.4067/S0718-381X2018000300296>.

11-Espinel-Arteaga K, Parise-Vasco, J M, Chiluisa-Muso R A, & Carrillo-Azuero Y. Rehabilitación estética con coronas de resina personalizadas utilizando encerado digital en paciente pediátrico: informe de caso. Odontología Vital. 2022 [citado 2023 Ene 31]; (36): 64-75. Disponible en: http://www.scielo.sa.cr/scielo.php?script=sci_arttext&pid=S1659-07752022000100064&lng=en&tlng=es.

12- Bourguignon C, Cohenca N, Lauridsen E, Flores MT, O'Connell AC, Day PT, et al International Association of Dental Traumatology guidelines for the management of traumatic dental injuries: 1. Fractures and luxations. Dental Traumatology. 2020 [cited 2023 Ene 31]; 36: 314–



330. Available from:
<https://onlinelibrary.wiley.com/doi/epdf/10.1111/edt.12578>

13-Declaración de Helsinki Asociación Médica Mundial Principios Éticos para las Investigaciones Médicas en Seres Humanos. [cited 2023 Ene 31].

Available from:
https://www.um.es/documents/723247/7/7272232/declaracion_de_helsinki.pdf

14-Siurana Aparisi JC. Los principios de la bioética y el surgimiento de una bioética intercultural. Veritas. 2010 [citado 2023 Ene 31]; 22:121-157.

Disponible en:
https://scielo.conicyt.cl/scielo.php?script=sci_arttext&pid=S0718-92732010000100006

15-Pérez Álvarez MC, La Serna Almirall A. Biomaterials for the rehabilitation of bone and teeth tissues from the sequelae of oral trauma. Open J Trauma. 2020 [cited 2023 Ene 31]; 4(1): 047-048. Available from:
<https://dx.doi.org/10.17352/ojt.000032>.

16- Perez M, Rodríguez J, Velazco G, Márquez, Pérez M, Rudi N, Pérez L. Empleo de n-butil-2-cianoacrilato Tisuacryl® en traumatismos bucofaciales con dentición primaria. Reporte de caso. Acta Bioclínica. 2022 [citado 2023 Ene 31]; 12(23): 95-117. Disponible en:
<https://doi.org/10.6084/m9.figshare.14200553>

ISSN: 2640-7949.