



MECANISMOS MOLECULARES IMPLICADOS EN LA FORMACIÓN DE ODONTOMAS: ANÁLISIS DEL ROL DE LA VÍA WNT/ β -CATENINA A TRAVÉS DE UN CASO CLÍNICO

**Carlos Jiménez P.¹, Lina Lambis A.²,
Jonathan Harris³, Amileth Suárez⁴**

- 1) Odontólogo, Estudiante Maestría Bioquímica, Universidad de Cartagena.
- 2) Bacterióloga, MSc Bioquímica, Estudiante Doctorado Ciencias Biomédicas, Universidad de Cartagena.
- 3) Estomatólogo y Cirujano Oral, MSc Microbiología, Docente Facultad de Odontología, Universidad de Cartagena.
- 4) Química Farmaceuta, PhD Bioquímica y Biología Molecular, Universidad de Cartagena.

Recibido: 17/12/2024
Aceptado: 21/01/2025

EMAIL: cjimenezp@unicartagena.edu.co

RESUMEN

El odontoma es uno de los tumores odontogénicos benignos más prevalentes en la cavidad oral, que se presenta como una anomalía en el desarrollo del germen dental. Por lo general, esta patología es diagnosticada mediante ayudas diagnósticas rutinarias. Alteraciones



moleculares en diversas vías de señalización, incluidas las implicadas en procesos tumorales odontogénicos, han sido asociadas a su desarrollo. En particular, la vía de señalización Wnt/ β -catenina desempeña un papel crucial en la regulación del desarrollo celular, la diferenciación y el mantenimiento del equilibrio tisular. Este reporte de caso describe el rol de esta vía molecular en la formación del odontoma, presentando el caso de una paciente pediátrica que acudió a consulta odontológica tras un hallazgo radiográfico incidental durante una evaluación ortodóntica preventiva. Abordamos este caso desde una perspectiva bioquímica, destacando las implicaciones moleculares en el desarrollo de la patología.

PALABRAS CLAVE: Odontoma; Wnt/ β -catenina; Tumores odontogénicos; Desarrollo dental; Diferenciación celular

MOLECULAR MECHANISMS INVOLVED IN ODONTOMA FORMATION: ANALYSIS OF THE ROLE OF THE WNT/ β -CATENIN PATHWAY THROUGH A CLINICAL CASE

ABSTRACT

Odontoma is one of the most prevalent benign odontogenic tumors in the oral cavity, which presents as an anomaly in the development of the dental germ. Typically, this pathology is diagnosed using routine diagnostic aids. Molecular alterations in various signaling



pathways, including those involved in odontogenic tumor processes, have been associated with its development. In particular, the Wnt/ β -catenin signaling pathway plays a crucial role in regulating cellular development, differentiation, and tissue homeostasis. This case report describes the role of this molecular pathway in the formation of odontoma, presenting the case of a pediatric patient who visited the dental clinic following an incidental radiographic finding during a preventive orthodontic assessment. We approach this case from a biochemical perspective, emphasizing the molecular implications in the development of the pathology.

KEYWORDS: Odontoma; Wnt/ β -catenin; Odontogenic tumors; Dental development; Cell differentiation.

INTRODUCCIÓN

El odontoma es un tumor odontogénico benigno, de carácter no agresivo, constituido por esmalte, dentina, cemento y pulpa (1), producto del crecimiento de células epiteliales y mesenquimatosas diferenciadas. En esta patología, los odontoblastos y ameloblastos forman

dentina y esmalte de forma anormal, deficiente o defectuosa (2). Los odontomas son más prevalentes entre la primera y segunda década de vida, no tienen predilección por sexo, rara vez erupcionan y pocas veces generan expansión ósea (3).



Esta patología benigna se considera un hamartoma más que una verdadera neoplasia, debido a que su origen radica en las proliferaciones accesorias del epitelio odontogénico en la cavidad oral, siendo reportado en la literatura como uno de los tumores odontogénicos más comunes de los maxilares (4). Si bien, su etiología no se encuentra completamente clara, se han atribuido múltiples factores implicados en su origen, como traumatismos, infecciones, aumento de la actividad odontoblástica, mutaciones genéticas asociadas al control del desarrollo dentario y alteraciones en las vías de señalización molecular involucradas en los procesos de morfogénesis de las células dentales (4-7).

Durante la formación dental, se lleva a cabo una comunicación mutua entre los tejidos epiteliales y ectomesenquimatosos. La vía de señalización Wingless (Wnt)/ β -catenina desempeña un papel crucial en la activación inicial de la odontogénesis. Sin embargo, cuando esta vía se activa de manera anormal, se ha vinculado con el desarrollo de odontomas y células fantasma (8, 9). Se ha descrito que la vía Wnt/ β -catenina se encuentra implicada en la expresión de citoqueratinas de alto peso molecular, a consecuencia de esto la diferenciación de los ameloblastos no se completa en los odontomas (10).

El objetivo de este artículo es analizar el papel de la vía de señalización Wnt/ β -Catenina en el desarrollo y formación del odontoma, mediante la revisión de la



literatura actual y la presentación de un caso clínico, con la finalidad de identificar los posibles mecanismos moleculares implicados en la etiopatogenia de esta lesión de origen odontogénico. Realizamos el reporte de un individuo menor de edad que acude al servicio de odontología general de una institución prestadora de servicios en salud en la ciudad de Cartagena de indias (Colombia) en compañía de su acudiente. El paciente fue derivado a valoración inicial odontológica por el servicio de ortodoncia en la institución, donde observaron la alteración dental por medio de una ayuda diagnóstica rutinaria.

Reporte de caso:

Paciente femenina de 10 años de edad, sin antecedentes clínicos de interés, asiste a

consulta odontológica para valoración inicial remitida por ortodoncia, quien solicitó la ayuda diagnóstica rutinaria y reporta el hallazgo radiográfico. El acudiente refiere que la paciente cursó su proceso de erupción dental normal, pero en valoración por ortodoncia preventiva, el especialista radiográficamente evidencio que el órgano dentario 4,4 no estaba en la guía de erupción correcta, con una ligera distalización debido a la obstrucción por la lesión en mención, además el órgano dentario 8,4 no había iniciado su proceso de rizoclasia como es característico en esta dentición.

Durante la consulta odontológica el acudiente aporta radiografía panorámica y tomografía axial computarizada (TAC) de la zona en la cual se confirma la presencia de las múltiples masas radiopacas

rodeadas por un halo radiolúcido (Figura 1^a y 1^b). Al realizar la exploración bucodental la paciente presenta patrón de erupción dental mixto, no se evidencia expansión de la cortical ósea de las zonas en mención, no hay tumoración localizada, tampoco se evidencia desplazamiento de los órganos dentarios adyacentes (Figura 2^a y 2^b).

Se realiza interconsulta con especialidad en cirugía y estomatología oral corroborando el diagnóstico descrito y sugiriendo como tratamiento pertinente la remoción de la misma, bajo anestesia general para dar inicio a un plan de trabajo que permita la erupción correcta de los órganos dentales permanentes y evitar futuras complicaciones que afecten funcionalidad y estética de la paciente.

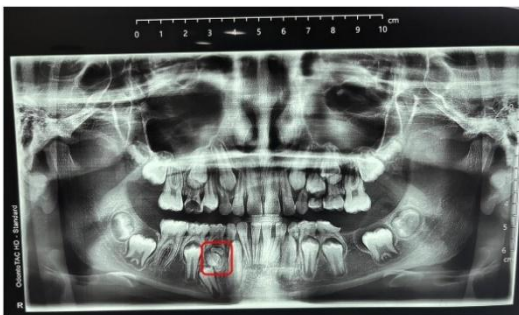

Figura 1^a: Radiografía Panorámica.

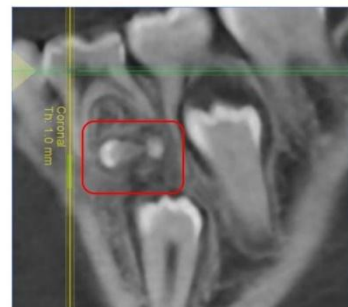


Figura 1^b: Tomografía Axial Computarizada.

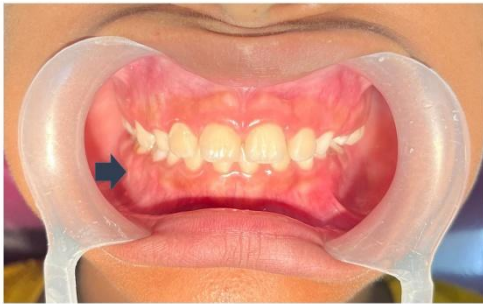

Figura 2^a: Imagen Clínica Frontal.

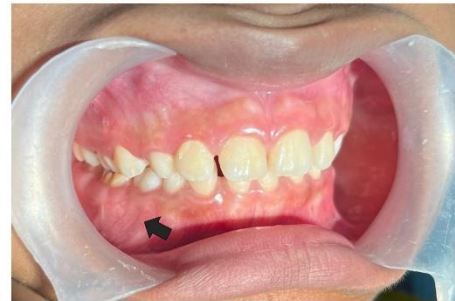

Figura 2^b: Imagen Clínica Lateral.

Discusión:

El odontoma se describe en la literatura como el tumor odontogénico benigno más común. Su elevada prevalencia subraya la necesidad de un conocimiento profundo de sus características y de los mecanismos moleculares involucrados en su formación. En contexto diversas vías de señalización han sido implicadas en su desarrollo, siendo fundamental entender el papel de estas en la odontogénesis.

La odontogénesis tiene lugar en la lámina dental y depende de complejas interacciones de señalización que se dan entre el epitelio oral y el ectomesénquima derivado de la cresta neural. Este proceso involucra múltiples moléculas de señalización y factores de transcripción que regulan el desarrollo dental (10, 11). Entre ellas, la proteína β -catenina desempeña un papel fundamental en la organogénesis dental, interviniendo en

todas las fases del desarrollo tanto del epitelio del esmalte como del mesénquima dental, especialmente de los incisivos. En particular, controla la expresión de la proteína morfogenética ósea (Bmp4), una molécula clave para el desarrollo dentario (12).

La activación de la vía Wnt/ β -catenina se relaciona directamente con la intervención de los genes de la familia

Wnt. La unión de Wnt a su receptor desencadena la acumulación a nivel citoplasmático de β -catenina, que posteriormente se trasloca al núcleo, donde actúa como factor de transcripción. Este proceso activa la cascada Wnt/ β -catenina, dando lugar a la formación de invaginaciones dentales ectópicas (13), que podrían dar explicación a la aparición de odontomas.

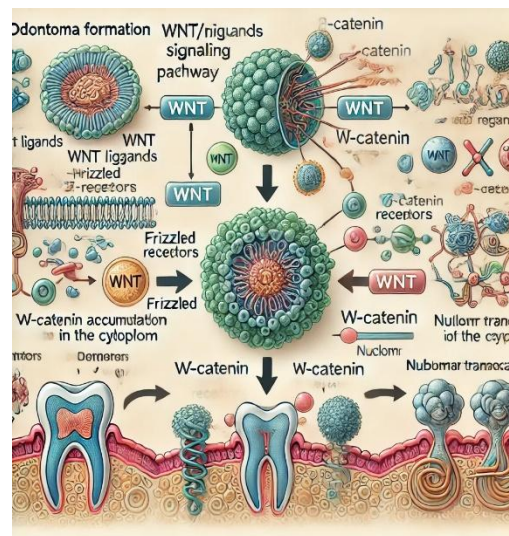


Figura 3: Implicaciones moleculares en la formación del odontoma.



Además, la activación de la vía Wnt/SOX2 se ha relacionado con la expresión ectópica de señales que inductoras de la odontogénesis en toda la cavidad oral, siendo esto significativo como potencial inductor de células madres dentales epiteliales que se mantienen en tejidos postnatales. En este sentido, la regulación positiva de la señalización Wnt en estas células podría ser suficiente para promover la generación y el crecimiento de malformaciones dentales ectópicas, como los odontomas (13-15).

Diversos estudios han reportado que la mayor proporción de β -catenina se acumula especialmente en la región del nudo del esmalte del germen dental, un importante centro de señalización en el

que se activan varias vías y factores de crecimiento que regulan la diferenciación del esmalte dental. Así, se ha observado que la activación de la vía Wnt/ β -catenina inhibe la proliferación de células epiteliales odontogénicas tanto in-vitro como en modelos animales en la formación del germen dental, además de inducir la formación de brotes epiteliales inmaduros (14, 16).

En resumen, la vía de señalización Wnt/ β -catenina juega un rol fundamental en la regulación de la proliferación de células del epitelio dental y en el adecuado desarrollo del germen dental. Por tanto, la activación aberrante de esta vía de señalización podría asociarse con la formación de odontomas, lo cual destaca



su importancia en la etiopatogenia de esta patología.

Conclusiones:

El presente reporte de caso resalta la relevancia de la vía de señalización Wnt/ β -catenina como un factor importante en la patogénesis del odontoma, contribuyendo a una comprensión más profunda de los mecanismos moleculares implicados en su desarrollo. La activación aberrante de esta vía parece tener un rol preponderante en la proliferación celular descontrolada y en la diferenciación anómala que caracterizan a esta patología benigna. Considerando esta revisión, se muestra un futuro promisorio para la implementación de estrategias terapéuticas dirigidas que

modulen esta vía de señalización, con potenciales aplicaciones no solo en la clínica del odontoma, sino también en otras patologías odontogénicas de origen similar. Este reporte reafirma la necesidad de continuar investigando los vínculos moleculares subyacentes en las neoplasias odontogénicas para desarrollar tratamientos más eficaces y personalizados.

Agradecimientos y conflictos de interés:

Los autores declaran NO tener ningún conflicto de interés y agradecen a la Universidad de Cartagena y al grupo de investigación Prometeus & Biomedicina aplicada a las ciencias clínicas por su



valioso apoyo en durante el desarrollo de este estudio.

Autor de correspondencia:

Carlos A. Jiménez Palencia

Cjimenezp@unicartagena.edu.co

Cartagena de indias – Colombia.

REFERENCIAS

1. Martinovic-Guzmán G, Santorcuato-Cubillos B, Alister-Herdener JP, Plaza-Álvarez C, Raffo-Solari J. Odontoma Compuesto: Diagnóstico y Tratamiento Reporte de Casos & Revisión de la Literatura J International journal of odontostomatology. 2017;11:425-30.

2. Núñez Castañeda L, Zamorano Young G, Moreno Seguel M, Landaeta Mendoza M, María de los Ángeles FT, Donoso Hofer F. Odontoma complejo erupcionado: reporte de un caso J Revista clínica de

periodoncia, implantología y rehabilitación oral. 2016;9:8-12.

3. Thistle Barba L, Muela Campos D, Ríos Barrera VA, Nevárez Rascón A. Descriptive aspects of odontoma: literature review. Revista Odontológica Mexicana Órgano Oficial de la Facultad de Odontología UNAM. 2017;20(4).

4. Nelson-Filho P, Silva RA, Faria G, Freitas AC. Odontoma-like malformation in a permanent maxillary central incisor subsequent to trauma to the incisor predecessor. Dental traumatology : official publication of International Association for Dental Traumatology. 2005;21(5):309-12.

5. Bagewadi SB, Kukreja R, Suma GN, Yadav B, Sharma H. Unusually large erupted complex odontoma: A rare case report. Imaging science in dentistry. 2015;45(1):49-54.



6. Chang JY, Wang JT, Wang YP, Liu BY, Sun A, Chiang CP. Odontoma: a clinicopathologic study of 81 cases. *Journal of the Formosan Medical Association Taiwan yi zhi.* 2003;102(12):876-82.
7. de França GM, Pinheiro JC, de Melo Fernandes Almeida DR, da Silva GG, de Lima KC, de Andrade Santos PP, et al. Analysis of Protein Immunoexpression and Its Interrelationship in the Pathogenesis of Odontomas and Ameloblastic Fibro-Odontomas: A Systematic Review. *Head and neck pathology.* 2021;15(3):955-66.
8. Tanaka A, Okamoto M, Yoshizawa D, Ito S, Alva PG, Ide F, et al. Presence of ghost cells and the Wnt signaling pathway in odontomas. *Journal of oral pathology & medicine : official publication of the International Association of Oral Pathologists and the American Academy of Oral Pathology.* 2007;36(7):400-4.
9. González-Alva P, Inoue H, Miyazaki Y, Tsuchiya H, Noguchi Y, Kikuchi K, et al. Podoplanin expression in odontomas: clinicopathological study and immunohistochemical analysis of 86 cases. *Journal of oral science.* 2011;53(1):67-75.
10. Xavier GM, Patist AL, Healy C, Pagrut A, Carreno G, Sharpe PT, et al. Activated WNT signaling in postnatal SOX2-positive dental stem cells can drive odontoma formation. *Scientific reports.* 2015;5:14479.
11. Galluccio G, Castellano M, La Monaca C. Genetic basis of non-syndromic anomalies of human tooth number. *Archives of oral biology.* 2012;57(7):918-30.



12. Fujimori S, Novak H, Weissenböck M, Jussila M, Gonçalves A, Zeller R, et al. Wnt/ β -catenin signaling in the dental mesenchyme regulates incisor development by regulating Bmp4. *Developmental biology*. 2010;348(1):97-106.

13. Chen J, Lan Y, Baek JA, Gao Y, Jiang R. Wnt/ β -catenin signaling plays an essential role in activation of odontogenic mesenchyme during early tooth development. *Developmental biology*. 2009;334(1):174-85.

14. Wang XP, O'Connell DJ, Lund JJ, Saadi I, Kuraguchi M, Turbe-Doan A, et al. Apc inhibition of Wnt signaling regulates supernumerary tooth formation during embryogenesis and throughout adulthood. *Development* (Cambridge, England). 2009;136(11):1939-49.

15. Juuri E, Isaksson S, Jussila M, Heikinheimo K, Thesleff I. Expression

of the stem cell marker, SOX2, in ameloblastoma and dental epithelium. *European journal of oral sciences*. 2013;121(6):509-16.

16. Catón J, Tucker AS. Current knowledge of tooth development: patterning and mineralization of the murine dentition. *Journal of anatomy*. 2009;214(4):502-15.