Reporte de Caso

Volumen 16, N° 32. Enero-Junio 2026
Osorio-Cabarcas y Col.
Pg. 332-345

DOI:

Acta BIOCLÍNICA
ISSN Electrónico: 3105-403X

ABORDAJE ENDODÓNTICO CONTEMPORÁNEO DE BIFURCACIÓN APICAL EN SEGUNDO PREMOLAR SUPERIOR: CASO CLÍNICO

Osorio-Cabarcas Gisella[1]; Quintero-Ricardo Edinson[2];

Plazas-Román Jaime[3]

1. Odontóloga. Magister en Seguridad y Salud en el trabajo. Especialista Endodoncia. Docente Facultad de Odontología, Universidad de Cartagena. Docente Universidad Rafael Núñez, seccional Cartagena.
2. Odontólogo. Especialista en Endodoncia. Universidad de Cartagena.
3. Odontólogo. Magister en Bioinformática. Especialista Odontopediatría y ortopedia maxilar. Docente Facultad de Odontología, Universidad de Cartagena. Docente Universidad del Sinú, seccional Cartagena.

EMAIL: jplazasr@unicartagena.edu.co

RESUMEN

Objetivo: Analizar el diagnóstico y manejo terapéutico de la bifurcación apical en segundo premolar superior mediante técnicas contemporáneas. **Caso clínico:** Paciente masculino de 61 años con periodontitis apical asintomática en segundo premolar superior izquierdo. Se implementó magnificación óptica, instrumentación reciprocante RECIPROC® R40, irrigación ultrasónica con hipoclorito de sodio al 5% y EDTA, finalizando con obturación mediante cono único y sellador biocerámico. **Conclusiones:** La magnificación óptica permite identificar

Recibido: Septiembre 9, 2025
Aceptado: Octubre 15, 2025

Acta BIOCLÍNICA
ISSN Electrónico: 3105-403X
Volumen 16, N° 32. Enero-Junio 2026
Osorio-Cabarcas y Col.
Pg. 332-345
DOI:

bifurcaciones apicales. La instrumentación reciprocante con irrigación ultrasónica optimiza la preparación biomecánica. La obturación con selladores biocerámicos proporciona sellado tridimensional efectivo, mejorando el pronóstico del tratamiento.

PALABRAS CLAVE: Endodoncia; Anatomía; Tomografía Computarizada de Haz Cónico; Premolar; Tratamiento del Conducto Radicular.

CONTEMPORARY ENDODONTIC APPROACH TO APICAL BIFURCATION IN MAXILLARY SECOND PREMOLAR: CASE REPORT

ABSTRACT

Objective: To analyze the diagnosis and therapeutic management of apical bifurcation in maxillary second premolar using contemporary techniques. **Case report:** 61-year-old male patient with asymptomatic apical periodontitis in left maxillary second premolar. Optical magnification, RECIPROC® R40 reciprocating instrumentation, ultrasonic irrigation with 5% sodium hypochlorite and EDTA were implemented, finishing with single-cone obturation and bioceramic sealer. **Conclusions:** Optical magnification allows identification of apical bifurcations. Reciprocating instrumentation with ultrasonic irrigation optimizes biomechanical preparation. Obturation with bioceramic sealers provides effective three-dimensional sealing, improving treatment prognosis.

Recibido: Septiembre 9, 2025
Aceptado: Octubre 15, 2025

Acta BIOCLÍNICA
ISSN Electrónico: 3105-403X

Volumen 16, N° 32. Enero-Junio 2026
Osorio-Cabarcas y Col.
Pg. 332-345

DOI:

KEYWORDS: Endodontics; Anatomy; Cone-Beam Computed Tomography; Bicuspid; Root Canal Therapy.

INTRODUCCIÓN

La complejidad anatómica del sistema de conductos radiculares determina en gran medida el éxito del tratamiento endodóntico. Los segundos premolares superiores, aunque típicamente presentan un conducto único, pueden exhibir variaciones morfológicas que plantean desafíos técnicos significativos.[1] Entre estas variaciones, la bifurcación del conducto en la porción apical emerge como una característica anatómica particularmente desafiante, cuya detección temprana y manejo apropiado resultan cruciales para evitar fracasos terapéuticos.[2]

Esta variación anatómica, presente en aproximadamente 12-20% de los casos según la literatura, se caracteriza por la división del conducto principal en dos ramificaciones terminales.[1] Su importancia clínica radica en las complicaciones que genera durante los procedimientos de limpieza, conformación y obturación. La identificación precisa mediante técnicas avanzadas de imagen, especialmente la tomografía computarizada de haz cónico (CBCT), ha revolucionado el diagnóstico al proporcionar visualización tridimensional detallada que supera las limitaciones de la radiografía convencional.[3,4]

Recibido: Septiembre 9, 2025
Aceptado: Octubre 15, 2025

Acta Bioclínica
ISSN Electrónico: 3105-403X
Volumen 16, N° 32. Enero-Junio 2026
Osorio-Cabarcas y Col.
Pg. 332-345
DOI:

El manejo exitoso de estas bifurcaciones demanda un enfoque integral que abarca tres dimensiones fundamentales. Primero, la optimización del acceso coronario debe permitir una exploración completa sin comprometer la resistencia estructural del diente. Segundo, los protocolos de instrumentación e irrigación requieren adaptaciones específicas, incluyendo el uso de hipoclorito de sodio con activación ultrasónica para garantizar la desinfección de áreas anatómicamente complejas. Tercero, las técnicas de obturación deben asegurar un sellado hermético tridimensional, donde los sistemas biocerámicos y la gutapercha termoplastificada han demostrado resultados superiores.[5-7]

El presente caso clínico resulta novedoso y relevante por mostrar la aplicación de técnicas contemporáneas en el manejo endodóntico de un segundo premolar superior con bifurcación apical, condición anatómica poco frecuente pero clínicamente significativa. El objetivo de este artículo es analizar el diagnóstico y manejo terapéutico de la bifurcación apical en segundo premolar superior mediante técnicas contemporáneas, destacando la importancia de la magnificación, instrumentación eficiente e irrigación potenciada en el éxito del tratamiento.

Recibido: Septiembre 9, 2025
Aceptado: Octubre 15, 2025

Acta BIOCLÍNICA
ISSN Electrónico: 3105-403X
Volumen 16, N° 32. Enero-Junio 2026
Osorio-Cabarcas y Col.
Pg. 332-345
DOI:

CASO CLÍNICO

Un paciente masculino de 61 años acudió a consulta expresando preocupación estética por una restauración extensa en el segundo premolar superior izquierdo (diente 25) (Figura 1a). La evaluación diagnóstica inicial incluyó pruebas de sensibilidad pulpar y análisis radiográfico periapical, revelando áreas radiolúcidas periapicales compatibles con periodontitis apical asintomática (Figura 1b). Aunque se sugirió complementar el diagnóstico con tomografía computarizada de haz cónico (CBCT) para evaluar la morfología radicular tridimensional, el paciente declinó esta opción por consideraciones económicas.

FIGURA 1:

a) Vista preoperatoria del segundo premolar superior izquierdo mostrando restauración extensa deficiente.

b) Radiografía periapical evidenciando lesión radiolúcida periapical compatible con periodontitis apical asintomática.

c) Acceso endodóntico optimizado revelando anatomía intracoronaria post-desbridamiento.

d) Obturación tridimensional mediante técnica de cono único calibrado y sellador biocerámico de última generación.

Recibido: Septiembre 9, 2025
Aceptado: Octubre 15, 2025

Acta Bioclínica
ISSN Electrónico: 3105-403X
Volumen 16, N° 32. Enero-Junio 2026
Osorio-Cabarcas y Col.
Pg. 332-345
DOI:

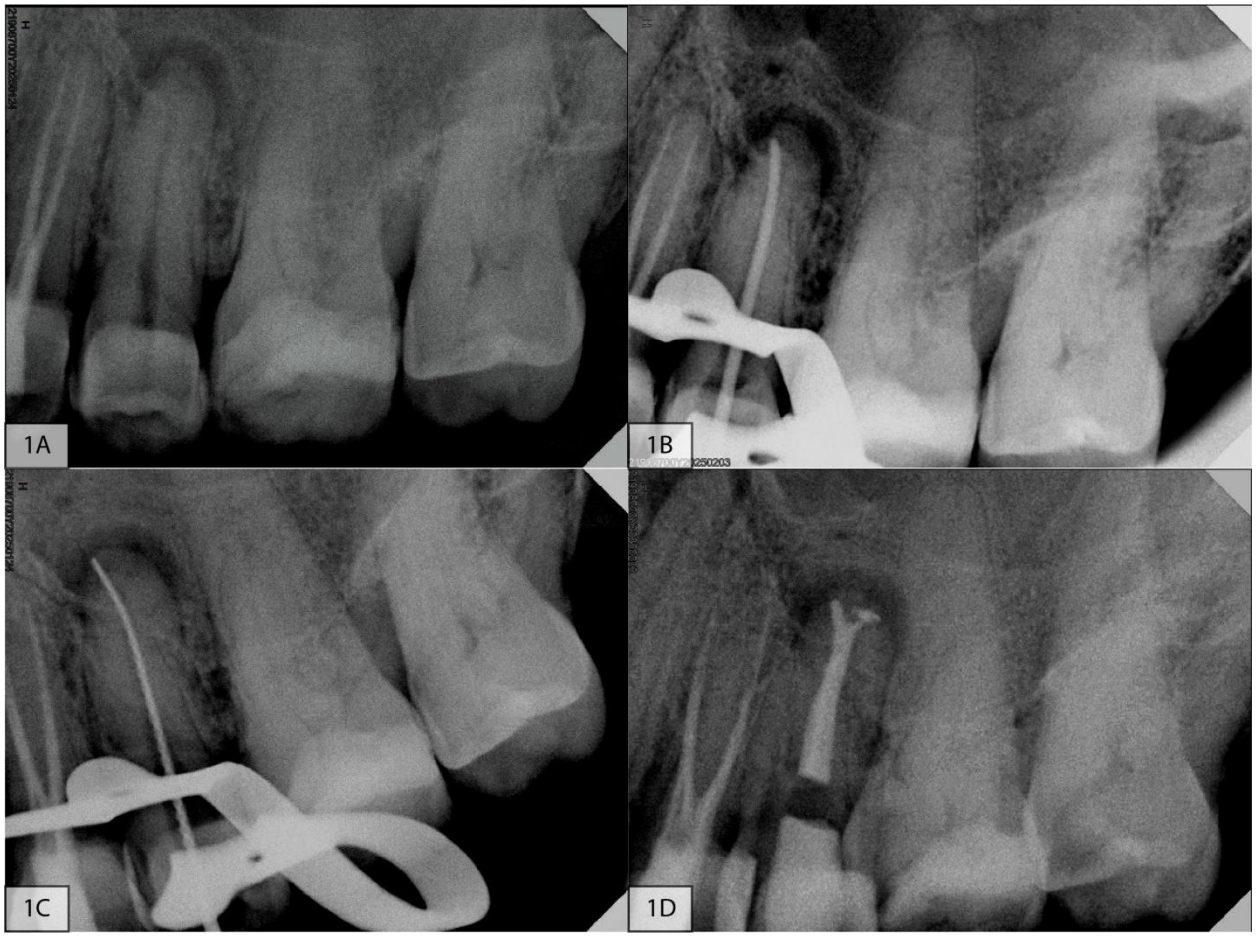

FIGURA 1: a) Vista preoperatoria del segundo premolar superior izquierdo mostrando restauración extensa deficiente. b) Radiografía periapical evidenciando lesión radiolúcida periapical compatible con periodontitis apical asintomática. c) Acceso endodóntico optimizado revelando anatomía intracoronaria post-desbridamiento. d) Obturación tridimensional mediante técnica de cono único calibrado y sellador biocerámico de última generación.

Recibido: Septiembre 9, 2025
Aceptado: Octubre 15, 2025

Acta Bioclínica
ISSN Electrónico: 3105-403X
Volumen 16, N° 32. Enero-Junio 2026
Osorio-Cabarcas y Col.
Pg. 332-345
DOI:

La historia médica del paciente no reveló condiciones sistémicas relevantes ni medicación actual que pudiera interferir con el tratamiento. El paciente firmó el consentimiento informado para realizar el tratamiento endodóntico y autorizar el uso de su información clínica con fines académicos. Se procedió con la terapia endodóntica bajo anestesia local infiltrativa con Articaína al 4% con epinefrina 1:100.000 (Artheek, Colombia), logrando anestesia profunda tanto pulpar como periodontal. El aislamiento absoluto con dique de goma garantizó un campo operatorio aséptico y libre de contaminación.

La magnificación óptica progresiva (Lupas Flip up Brilliance 48º, Eighteeth, China) con aumentos entre 4.9X y 5.6X permitió la remoción precisa de la restauración defectuosa y el tejido cariado subyacente. La apertura cameral se realizó sistemáticamente con fresas esféricas diamantadas #2 y fresa Endo Z estéril (Dentsply Maillefer, Suiza) bajo refrigeración constante.

El examen endodóntico reveló una anatomía intracoronaria característica con cámara pulpar centralizada y un orificio de entrada prominente. La magnificación permitió identificar un conducto de morfología ovalada con indicios de bifurcación en el tercio apical, confirmando la presencia de esta variante anatómica crucial (Figura 1c). Las calcificaciones intraconducto detectadas fueron eliminadas mediante instrumentación ultrasónica.

Recibido: Septiembre 9, 2025
Aceptado: Octubre 15, 2025

Acta Bioclínica
ISSN Electrónico: 3105-403X
Volumen 16, N° 32. Enero-Junio 2026
Osorio-Cabarcas y Col.
Pg. 332-345
DOI:

La longitud de trabajo se estableció en 22 mm desde la cúspide vestibular, determinada mediante localización electrónica apical (Air Pex, Eighteeth, China) y confirmación radiográfica con lima K #20 (Dentsply Maillefer, Suiza). La preparación biomecánica se ejecutó con el sistema reciprocante RECIPROC® R40 (conicidad 40.06) (VDW, Alemania), preservando la anatomía original y minimizando el riesgo de transportación apical.

El protocolo de irrigación integró hipoclorito de sodio al 5% (Enzohip-5, Colombia) como agente antimicrobiano principal y EDTA (Endo-Prep Gel, Cerkamed, Polonia) para la remoción de la capa residual. La activación ultrasónica (Ultra X endoactivador, Eighteeth, China) durante 2-3 minutos optimizó la penetración de los irrigantes en las irregularidades anatómicas. Tras el secado meticuloso con puntas absorbentes estériles Reciproc® R40 (VDW, Alemania), la obturación se completó mediante técnica de cono único con gutapercha Reciproc® R40 (VDW, Alemania) y sellador biocerámico Bioc Sealer (Angelus, Brasil), logrando un sellado apical hermético (Figura 1d).

No se presentaron eventos adversos o imprevistos durante el procedimiento. El paciente no manifestó molestias postoperatorias y expresó satisfacción con el tratamiento realizado. El tratamiento endodóntico culminó exitosamente, remitiendo al paciente para rehabilitación protésica definitiva que garantizará la preservación funcional y estética a largo plazo. Se realizó seguimiento radiográfico a

Recibido: Septiembre 9, 2025
Aceptado: Octubre 15, 2025

Acta BIOCLÍNICA
ISSN Electrónico: 3105-403X
Volumen 16, N° 32. Enero-Junio 2026
Osorio-Cabarcas y Col.
Pg. 332-345
DOI:

los 6 meses, observándose adecuada cicatrización de los tejidos periapicales.

DISCUSIÓN

La bifurcación apical en segundos premolares superiores representa una variación anatómica ampliamente documentada en la literatura endodóntica. El presente caso ilustra cómo las técnicas contemporáneas mejoran significativamente el manejo de estas complejidades anatómicas, alineándose con investigaciones recientes sobre el tema.[8]

El presente caso clínico destaca la aplicabilidad de las herramientas de magnificación óptica en la identificación de variaciones anatómicas complejas. Como fortaleza del manejo realizado, resaltamos el uso de magnificación progresiva (4.9X-5.6X) que permitió visualizar la bifurcación apical sin necesidad de CBCT, adaptando el tratamiento a la realidad económica del paciente. Una limitación importante fue la imposibilidad de realizar CBCT preoperatorio, que habría proporcionado información tridimensional más precisa sobre la morfología radicular.[3,4]

La imagenología avanzada emerge como herramienta fundamental en el diagnóstico de variaciones anatómicas. Un estudio publicado por Blanco et al.[9] estableció una correlación directa entre la calidad del tratamiento endodóntico y la presencia de periodontitis apical mediante evaluación con CBCT. Esta metodología diagnóstica coincide con nuestro enfoque, aunque en el caso presentado, las limitaciones

Recibido: Septiembre 9, 2025
Aceptado: Octubre 15, 2025

Acta Bioclínica
ISSN Electrónico: 3105-403X
Volumen 16, N° 32. Enero-Junio 2026
Osorio-Cabarcas y Col.
Pg. 332-345
DOI:

económicas impidieron su implementación. Sin embargo, la magnificación óptica compensó parcialmente esta limitación, permitiendo la identificación precisa de la bifurcación apical.

Las investigaciones sobre morfología premolar refuerzan la importancia del diagnóstico preciso. Un estudio de 2022[10] analizó las variaciones anatómicas en premolares superiores, enfatizando que la habilidad del profesional para identificar estas variaciones determina directamente el éxito terapéutico. Nuestro caso corrobora estos hallazgos, demostrando cómo la magnificación sistemática facilita la detección de configuraciones anatómicas complejas que podrían pasar inadvertidas con técnicas convencionales.

En cuanto al manejo de la periodontitis apical persistente, la literatura actual propone tanto el retratamiento endodóntico como la cirugía apical como opciones terapéuticas viables. Una revisión tipo paraguas de la Universidad Cooperativa de Colombia[11] analizó la efectividad de ambas técnicas, concluyendo que el abordaje inicial meticuloso reduce significativamente la necesidad de intervenciones quirúrgicas posteriores. Este principio guió nuestro protocolo terapéutico, donde la instrumentación reciprocante y la irrigación ultrasónica optimizaron la preparación biomecánica inicial.

El aporte específico de nuestro caso clínico radica en el empleo combinado de magnificación óptica, instrumentación

Recibido: Septiembre 9, 2025
Aceptado: Octubre 15, 2025

Acta Bioclínica
ISSN Electrónico: 3105-403X
Volumen 16, N° 32. Enero-Junio 2026
Osorio-Cabarcas y Col.
Pg. 332-345
DOI:

reciprocante e irrigación ultrasónica como enfoque conservador y eficaz para el manejo de una bifurcación apical, adaptándose a las limitaciones económicas que impidieron la realización de CBCT. La comparación con estos estudios demuestra que nuestro abordaje integra exitosamente las mejores prácticas actuales: diagnóstico preciso mediante magnificación, instrumentación conservadora que preserva la anatomía radicular,[5,6] protocolos de irrigación potenciados y obturación con materiales biocerámicos de última generación[7]. Esta combinación de técnicas representa la evolución natural del tratamiento endodóntico hacia procedimientos más predecibles y efectivos.

CONCLUSIONES

La magnificación óptica permite identificar bifurcaciones apicales en segundos premolares superiores. La instrumentación reciprocante con irrigación ultrasónica optimiza la preparación biomecánica, preservando la anatomía y garantizando desinfección efectiva.

La obturación con cono único calibrado y selladores biocerámicos proporciona sellado tridimensional en configuraciones anatómicas complejas. Este abordaje mejora el pronóstico, preservando funcionalidad del órgano dentario tratado.

Contribuciones de los autores: GOC y EQR conceptualizaron y diseñaron el reporte de caso, realizaron los procedimientos clínicos, recolectaron los datos, supervisaron la

Recibido: Septiembre 9, 2025
Aceptado: Octubre 15, 2025

Acta Bioclínica
ISSN Electrónico: 3105-403X

Volumen 16, N° 32. Enero-Junio 2026
Osorio-Cabarcas y Col.
Pg. 332-345

DOI:

metodología, y redactaron el borrador inicial. JPR analizó los datos clínicos y contribuyó con la revisión crítica del manuscrito. Todos los autores participaron en la revisión final, aprobaron la versión definitiva del manuscrito y asumen responsabilidad por el contenido del artículo.

Declaración de conflicto de intereses: Los autores declaran no tener ningún conflicto de intereses financieros o de otro tipo que pueda interpretarse como una influencia en los resultados o la interpretación de este manuscrito.

Fuentes de financiamiento: Este trabajo no requirió financiación para su realización.

REFERENCIAS

1. Mamat R, Ghani NRNA. The Complexity of the Root Canal Anatomy and Its Influence on Root Canal Debridement in the Apical Region: A Review. Cureus. 2023;15. https://doi.org/10.7759/cureus.49024.

2. Huang D, Wang X, Liang J, Ling J, Bian Z, Yu Q, et al. Expert consensus on difficulty assessment of endodontic therapy. International Journal of Oral Science. 2024;16:22. https://doi.org/10.1038/s41368-024-00285-0.

3. Kolarkodi SH. The importance of cone-beam computed tomography in endodontic therapy: A review. The Saudi Dental Journal. 2023;35(7):780-784. https://doi.org/10.1016/j.sdentj.2023.07.005.

4. Ríos-Osorio N, Quijano-Guauque S, Briñez-Rodríguez S, Velasco-Flechas G, Muñoz-Solís A, Chávez C, et al. Cone-beam computed tomography in endodontics: from the specific technical considerations of acquisition

Recibido: Septiembre 9, 2025
Aceptado: Octubre 15, 2025

Acta BIOCLÍNICA
ISSN Electrónico: 3105-403X

Volumen 16, N° 32. Enero-Junio 2026
Osorio-Cabarcas y Col.
Pg. 332-345

DOI:

parameters and interpretation to advanced clinical applications. Restorative Dentistry & Endodontics. 2023;49(1). https://doi.org/10.5395/rde.2024.49.e1.

5. Marvaniya J, Agarwal K, Mehta DN, Parmar N, Shyamal R, Patel J. Minimal Invasive Endodontics: A Comprehensive Narrative Review. Cureus. 2022;14(6):e25984. https://doi.org/10.7759/cureus.25984.

6. Kapetanaki I, Dimopoulos F, Gogos C. Traditional and minimally invasive access cavities in endodontics: a literature review. Restorative Dentistry & Endodontics. 2021;46(3). https://doi.org/10.5395/rde.2021.46.e46.

7. Alyahya Y. A narrative review of minimally invasive techniques in restorative dentistry. The Saudi Dental Journal. 2024;36(2):228-233. https://doi.org/10.1016/j.sdentj.2023.11.005.

8. Tapia GT, Gallardo JS, Freitas-Aznar AR, Ponce JB, Aznar FD. Manejo endodóntico de un primer premolar superior con 3 conductos, utilizando tomografía computarizada de cone-beam. Odontología. 2022;24(2):46-50. https://doi.org/10.29166/odontologia.vol24.n2.2022-e3940.

9. Blanco-Fuentes BY, Moreno-Monsalve JO, Mesa-Herrera U. Asociación entre calidad del tratamiento endodóntico y periodontitis apical, evaluada mediante Tomografía Computarizada de Haz Cónico en una población colombiana. Universidad y Salud. 2023;25(1):1-5. https://doi.org/10.22267/rus.232501.295.

10. Alnaqbi HSY, Gorduysus MO, Shehadat SA, Bayatti SWA, Mahmoud I. Evaluation of Variations in Root Canal Anatomy and Morphology of Permanent Maxillary Premolars among the Emirate Population using CBCT. Open Dentistry Journal. 2022;16(1):e187421062208152. https://doi.org/10.2174/18742106-v16-e2208152.

Recibido: Septiembre 9, 2025
Aceptado: Octubre 15, 2025

Volumen 16, N° 32. Enero-Junio 2026
Osorio-Cabarcas y Col.
Pg. 332-345

DOI:

Acta BIOCLÍNICA
ISSN Electrónico: 3105-403X

11. Quintero Romero LC, Viveros Rebolledo E, Onofre Narváez DO. Efectividad del retratamiento endodóntico y la cirugía apical como primera opción terapéutica para el manejo de la periodontitis apical persistente, un umbrella review. 2023. https://hdl.handle.net/20.500.12494/49288

Recibido: Septiembre 9, 2025
Aceptado: Octubre 15, 2025