

**FIBROMA OSIFICANTE PERIFÉRICO.  
REPORTE DE UN CASO Y REVISIÓN DE LA LITERATURA**

**Carlos Contreras<sup>1</sup>., Andres Garay<sup>2</sup>., Hemil Rosales<sup>3</sup>., Sebastian Krupp<sup>4</sup>, Arnaldo Vallejos<sup>5</sup>., Horacio Romero<sup>6</sup>., Maria González<sup>7</sup>.**

- 1. Postgrado de Cirugía Bucal y Maxilofacial de la Universidad Gran Mariscal de Ayacucho. Hospital General del Oeste “Dr. José Gregorio Hernández”. Caracas; Venezuela.**
- 2. Facultad de Odontología de la Universidad de Los Andes. Mérida; Venezuela.**
- 3. Cátedra de Cirugía Buco-Maxilofacial de la Universidad Nacional del Nordeste. Facultad de Odontología-Corrientes; Argentina.**
- 4. Cátedra de Anatomía Patológica. Laboratorio de Anatomía Patológica “Prof. Dr. Walter Anselmo Alsina” de la Universidad Nacional del Nordeste. Facultad de Odontología - Corrientes; Argentina.**
- 5. Hospital Odontológico de la Universidad Nacional del Nordeste. Facultad de Odontología Corrientes; Argentina.**
- 6. Clínica Estomatológica de la Universidad Nacional del Nordeste. Facultad de Odontología, Corrientes; Argentina.**

**Correspondencia:** Carlos Alberto Contreras Delgado. Av. La Laguna. Hospital General del Oeste “Dr. José Gregorio Hernández”– Servicio y Postgrado de Cirugía Buco-Maxilofacial de la Universidad Gran Mariscal de Ayacucho, Piso 1. Teléfonos: (0212) 862-2910, (0212) 862-3162, (0212) 862-5503. Fax: (0212) 862-5504. Código postal 1030.

**Email:** carlosalbertocontrerasdelgado@gmail.com

**RESUMEN**

En la mucosa bucal con relativa frecuencia se observan hiperplasias como el Fibroma Osificante Periférico (FOP), el cual es una lesión reactiva inflamatoria, cursa con hiperplasia del tejido conectivo con focos de mineralización, está asociada a traumatismos e irritantes crónicos a nivel gingival, a su vez diversos autores en la actualidad lo asocian con un estadio maduro del Granuloma Telangiectásico. Su aparición es frecuente en el género femenino entre la segunda y tercera década de la vida, asintomático, desplaza órganos dentarios, es frecuente en la encía libre antero superior. En el tratamiento se describe exéresis completa de la lesión. Caracterizar el Fibroma Osificante Periférico mediante una revisión de la literatura y reportar un caso clínico que fue atendido en el servicio del Hospital Odontológico de la Facultad de Odontología de la Universidad Nacional del Nordeste (Corrientes, Argentina). El FOP como se evidencia en este caso clínico puede comprometer otro grupo etario y aparecer en encía adherida mandibular. Es importante destacar la posibilidad de que el FOP sea un estadio avanzado del granuloma telangiectásico como se demuestra en el presente reporte de caso.

**Palabras clave:** Hiperplasia, Fibroma Osificante Periférico, lesión reactiva inflamatoria, granuloma telangiectásico.



---

**PERIPHERAL OSSIFYING FIBROMA CLINICAL CASE REPORT AND REVIEW OF  
THE LITERATURE****ABSTRACT**

Hyperplasias as Peripheral Ossifying Fibroma (POF), which is an inflammatory reactive lesion with connective tissue hyperplasia and mineralization focus are observed in the oral mucosa frequently. It is associated with trauma and gingival chronic irritant. Nowadays several authors associate POF with a mature stage of Teleangiectatic Granuloma. Appearance is commonly in females of the second and third decade of life. It is a painless lesion, with characteristics as teeth displacement, prevalent in the upper anterior marginal gingival. Complete surgical extirpation of the lesion is the election treatment described in the literature. To characterize the POF through a literature review and report of clinical case treated at “Servicio del Hospital Odontológico de la Facultad de Odontología de la Universidad Nacional del Nordeste (Corrientes, Argentina)”. The POF as evidenced in this case report may appear in other age group, as well can may appear in the mandible. Is important to emphasize the possibility that FOP is an advanced stage of Teleangiectatic Granuloma, as evidenced in this case report.

**KEYS WORDS:** Hyperplasia, Peripheric ossifying fibroma, inflammatori reactive lesion, telangectasic granuloma.

**INTRODUCCIÓN**

En la mucosa bucal se puede observar con frecuencia un grupo de entidades denominadas hiperplasias simples o pseudotumores, que debido a sus características y etiologías reactivas o dependientes de un estímulo, se diferencian

del tumor benigno verdadero (1). Específicamente en los tejidos gingivales y periodontales se evidencian algunos casos de agrandamientos o lesiones tumorales que afectan su integridad; estas patologías se pueden clasificar según sus factores etiológicos y cambios evolutivos en un

grupo denominado agrandamientos, dentro de los cuales se pueden subdividir en: 1.inflamatorios crónicos o agudos, 2.inducidos por fármacos, 3 relacionados con enfermedades sistémicas, 4.condicionados inespecíficos y 5.neoplásicos, entre otros.(1) En el grupo de los agrandamientos inflamatorios crónicos se encuentra el Fibroma Osificante Periférico (FOP), el cual se caracteriza por ser una lesión reactiva sin una etiología clara, probablemente asociada a traumatismos, irritantes locales de manera crónica, mal posición dentaria, higiene deficiente, rehabilitaciones protésicas no adaptadas, exodoncias y restos radiculares.(1) En este sentido, algunos autores suponen que el origen del FOP está relacionado a células del periodonto, desencadenado por una irritación crónica del periostio y/o el ligamento periodontal, causando metaplasia del tejido conectivo y provocando la formación de hueso o calcificaciones distróficas (1). De igual modo, la aparición de esta lesión se produce generalmente en la papila interdental por su proximidad al ligamento periodontal. Se ha evidenciado la presencia de fibras oxytalan en los focos de

mineralización en el interior de la entidad y además que la respuesta fibrocelular del FOP es similar a otras lesiones gingivales reactivas originadas en el ligamento periodontal (3,4,1,2). Clínicamente, el FOP es una tumefacción deformante de crecimiento lento, que puede ser de base sésil o pediculada, de consistencia firme, superficie lisa que ocasionalmente se ulcera, de coloración eritematosa o similar al tejido gingival adyacente, con un tamaño promedio de 20mm de diámetro aproximadamente aunque existen reportes de hasta 90mm de diámetro. Esta entidad cursa con una evolución indolora, con posible desplazamiento y/o pérdida de los órganos dentarios, presentando una predilección de aparición en la región anterior del maxilar superior.(1,2,5,6) A la evaluación radiográfica, el FOP se aprecia como una imagen bien delimitada, pudiéndose observar radiolúcido en etapa temprana, mixto en etapa intermedia o radiopaco en etapa avanzada, lo cual está directamente relacionado con la cantidad de material mineralizado que pueda presentar en su interior. Generalmente es una entidad unilocular, capaz de desplazar piezas

dentarias adyacentes, y en casos de lesiones muy grandes se evidencia aplanamiento o reabsorción del hueso cortical y superficies radicales.(6,1,2,3) El FOP histológicamente puede presentar un epitelio escamoso estratificado intacto o completamente ulcerado, paraqueratinizado, hiperplásico y con un exudado fibrinoso (1). Se caracteriza a nivel del tejido conectivo por ser una lesión fibro-ósea, donde predominan los fibroblastos, miofibroblastos, fibras colágeno e infiltrado inflamatorio crónico, agregado a esto se observa proliferación de células endoteliales, focos de material mineralizado el cual puede ser hueso maduro o inmaduro y de tipo cortical o esponjoso, cemento radicular, calcificación distrófica o combinación de las anteriores.(4,5,8,2). Epidemiológicamente, se conoce que el FOP es una de las lesiones reactivas inflamatorias más frecuentes que afectan a la cavidad bucal, además, se le atribuye predilección por el género femenino, particularmente en la segunda y tercera década de la vida. Por otra parte, la literatura refiere que usualmente su aparición es a nivel de la papila interdental de la zona anterior del maxilar, aunque se puede

observar en otras regiones de la cavidad bucal. (4,5,2,3). El tratamiento de elección para el FOP es la remoción quirúrgica a través de una biopsia excisional con un curetaje profundo que abarque el periostio circundante y el ligamento periodontal; en algunos casos donde estén comprometidos dientes se debe realizar la exodoncia de los mismos, con la finalidad de evitar la recidiva de esta lesión que es del 20%, aproximadamente en los casos reportados. El tejido retirado en el procedimiento quirúrgico se debe referir para el estudio histopatológico y de esta forma obtener el diagnóstico definitivo.(5,6, 2,3) Según las características clínicas que presenta esta lesión el diagnóstico diferencial se puede realizar con granuloma piógeno, granuloma periférico de células gigantes, hiperplasia fibrosa focal, tumores odontogénicos benignos, fibroma, inflamación gingival hiperplásica, hemangioma y angiosarcoma (5,6,7,8)

## CASO CLÍNICO

Es importante destacar que el paciente fue evaluado en el Hospital Odontológico de la Facultad de Odontología de la Universidad Nacional del Nordeste (UNNE) (Corrientes; Argentina), en el cual se le explicó previamente lo particular del caso y que cuya información arrojada en la historia clínica y estudios complementarios serían empleados con fines de investigación y educativos, por lo que aceptó de manera conforme y apuntado en el consentimiento informado recopilado en la historia clínica, ubicado en la central de archivos del centro asistencial. Se trata de paciente femenino de 68 años de edad procedente de la Provincia de Corrientes; Argentina, que acude al servicio del Hospital Odontológico (UNNE), refiriendo como motivo de consulta “presentar una lesión de crecimiento progresivo en el fondo de surco vestibular del sector antero-inferior de la cavidad bucal con episodios de sangrado”. La paciente refiere como antecedentes personales hipertensión arterial controlada, artrosis, hipercolesterolemia y alergia a la penicilina, niega uso de prótesis dentales. Al

examen físico se evidencia una lesión exofítica ubicada en la encía adherida del sector anteroinferior, con las siguientes dimensiones 35x30x15mm, asociada a órganos dentarias 33, 32, 31, 41 y 42 con caries y enfermedad periodontal, de color rosa pálido con zonas eritematosas y amarillas parduzcas, base pediculada, móvil, textura rugosa, sin ulceraciones, crecimiento indoloro con año aproximado de evolución (Ver figura 1).

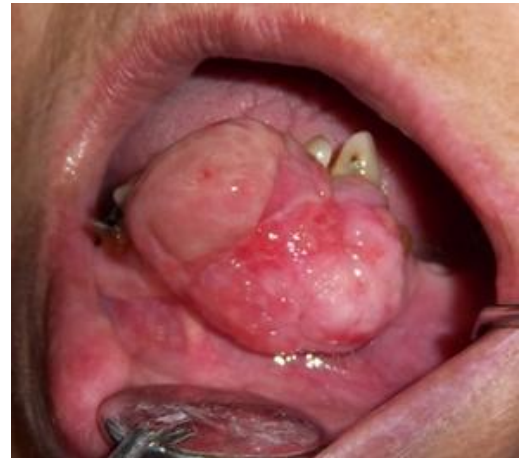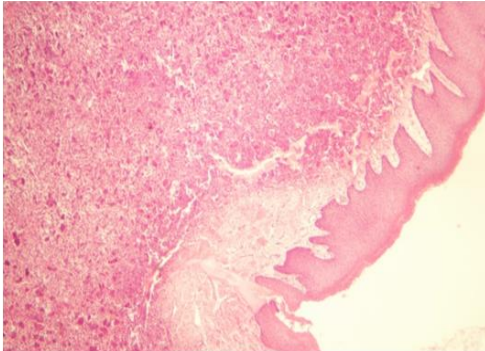


Figura 1. Manifestación clínica de la lesión.

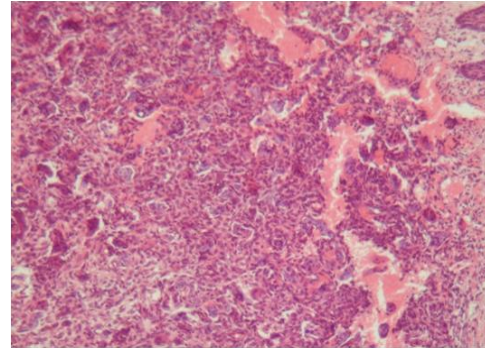
Previo al procedimiento quirúrgico se realizó interconsulta con el médico tratante, el cual determinó posterior al seguimiento de los niveles de tensión arterial y evaluación cardiológica por medio de ECG, que la

paciente estaba en condiciones de iniciar la intervención. Debido al tamaño significativo de la lesión y a los diversos diagnósticos presuntivos, se decidió realizar una biopsia incisional, con la cual se obtuvieron dos losanges de 10x10x5mm y de 10x15x5mm, de coloración blanco-grisáceas con zonas eritmatosas, las cuales se enviaron al laboratorio de Anatomía Patológica “Prof. Dr. Walter Anselmo Alsina”. Las secciones estudiadas mostraron fragmentos de mucosa con extensa ulceración del epitelio, proliferación de tejido de granulación constituido por vasos neoformados, infiltrado leucocitario tipo linfocitos y polimorfonucleares, proliferación fibroblástica y extensas áreas de hemorragia, asociando estas características con un Granuloma Telangiectásico. Una vez conocida la naturaleza de la lesión, se procedió a realizar la remoción total a través de biopsia excisional. El acto quirúrgico

propiamente dicho se inició con la incisión crevicular, profundización hasta el pedículo de la lesión, divulsión por planos con cureta del pedículo y extirpación de la misma. A su vez, se hicieron las exodoncias de las piezas dentarias comprometidas, regularización del reborde alveolar y síntesis de tejidos. En el estudio histopatológico se evidenció una formación nodular constituida por tejido de granulación con ulceración parcial del epitelio, estroma conectivo edematoso con focos de hemorragia intersticial (Ver figura 2). En profundidad se observa proliferación fibrosa, dispuesta en haces fasciculados y focos de osificación con islotes de matriz osteoide parcialmente calcificada, obteniendo como diagnóstico definitivo Fibroma Osificante Periférico (Ver figura 3).



**Figura 2. Corte histológico. Hematoxilina-eosina, se observa ulceración parcial del tejido epitelial, infiltrado inflamatorio y tejido de granulación.**



**Figura 3. Corte histológico. Hematoxilina-eosina, se observa hemorragia intersticial, proliferación fibrosa e islotes de matriz osteoide parcialmente calcificado.**

## DISCUSIÓN

El FOP es una lesión hiperplásica inflamatoria reactiva, que afecta generalmente a los tejidos blandos de la cavidad bucal, específicamente la encía marginal. En relación con la etiopatogénesis, autores como Parveen (5) sostienen la teoría más aceptada actualmente, la cual explica que el desarrollo de esta entidad se inicia con la irritación crónica de las células del ligamento periodontal o del periostio, produciendo cambios metaplásicos en el tejido conjuntivo, lo que resulta en la formación de hueso o calcificaciones distroficas.(4,3,5) Por otra parte, Prasad (8)

plantea que el FOP es un estadio avanzado del granuloma telangiectásico, que con el paso del tiempo puede sufrir cambios histopatológicos como disminución de la vascularidad, del infiltrado inflamatorio cursando a su vez con neoformación de focos de osificación o calcificación.(3) Concluyendo que estas dos lesiones representan distintos periodos de la misma entidad patológica, lo cual se relaciona con los hallazgos reportados en este estudio, refiriéndose específicamente al diagnóstico inicial de granuloma telangiectásico que se obtuvo a través de una biopsia incisional y



posteriormente con el análisis histopatológico del total de la lesión se llegó al diagnóstico definitivo de Fibroma Osificante Periférico. Con respecto a los datos epidemiológicos del FOP, se conoce que suele encontrarse con mayor frecuencia en pacientes del género femenino, en el grupo etario entre la 2<sup>da</sup>-3<sup>era</sup> década de vida, localizado en la zona anterior del maxilar y específicamente en la papila interdental.(4, 5, 7) A diferencia de lo mencionado, en esta oportunidad se reporta un caso de FOP en una paciente de 68 años de edad, que desarrolló la lesión en la zona anterior mandibular a nivel de encía adherida, presentando similitud con el estudio retrospectivo de Zhang (5), en el que encontraron mayor número de casos de esta lesión en la quinta y sexta década de la vida.

## CONCLUSIÓN

El FOP es una lesión hiperplásica inflamatoria reactiva, que afecta con gran frecuencia los tejidos blandos de la cavidad bucal sin predilección de algún grupo etario y a su vez puede estar asociado con un estadio maduro del Granuloma Telangiectásico. Debido a la variabilidad

clínica de esta lesión es importante que el odontólogo tenga conocimientos actualizados para obtener diagnósticos y establecer tratamientos correctos, evitando de este modo las posibles recidivas y complicaciones de los casos.

## REFERENCIAS

1. Cecotti E. y Sforza R. El diagnóstico en clínica estomatológica. Buenos Aires: Médica Panamericana:2007:193
2. Sosa L., Ramírez D., Palacios M., Arteaga S. y Dávila L. Granuloma piógeno reporte de un caso. Acta Odontológica Venezolana.2010;48(4):1-12.
3. Duarte S., Hernández F. y Martínez L. Fibroma osificante periférico del maxilar: a propósito de un caso. Revista AD.2010;67(3):133-36
4. Parveen D., Reet K., Gaurav S. y Shweta A. Peripheral ossifying fibroma. J Nat Sci Biol Med.2012;3(1):94-96.
5. Pérez D., González MA., Berini L. y Gay C. Fibroma osificante periférico: presentación de tres casos y revisión de la literatura. Avances en odontoestomatología.2011;27(4):183-88.

6. Kumar S., Ram S., Jorgensen MG., Shuler CH. y Sedghizadeh P. Multicentric Peripheral ossifying fibroma. J Oral Science.2006;48(4):239-43.
7. Prasad S., Reddy S., Patil S., Kalburgi N. y Puranik R. Peripheral ossifying fibroma and pyogenic granuloma are they interrelated?. N Y State Dent J.2008;74(2):50-52.
8. Trasad V., Devarsa G., Reddy SV y Shashikiran N. Peripheral ossifying fibroma in the maxillary arch. J Indian Soc Pedod Prev Dent.2011;29(3):255-259.
9. Martins J., Santos F. y Schmidt M. Peripheral ossifying fibroma of the maxilla: case report. Int Arch of otorhinolaryngology.2008;12(2):295-299
10. Charro E., Vásquez I., Gómez G., Sironvalle S. y López JL. Fibroma osificante periférico. Rev Esp Cirug Oral y Maxilofac.2007;29(2).
11. Silva M., Salcedo D., Hurtado A., Quispe A., Adamayo D., Pineda M. y Ochoa J. Fibroma odontogénico periférico. Reporte de un caso. Odontol. Sanmarquina.2008;11(2):92-95.
12. Chaudhari S. y Umarji HR. Peripheral ossifying fibroma in the oral cavity: MRI findings. Case reports in dentistry.2011;3.
13. Pérez C y López Z. Fibroma osificante periférico. Reporte de un caso y revisión de la literatura. Acta odontológica venezolana.1999;37(2).
14. Leite R., Rodrigues FG., Rodrigues TL. y Figueiredo C. Fibroma osificante periférico: presentación de caso clínico. Acta odontológica venezolana.2011;49(3).
15. Buchner A., Shnaiderman A. y Vered M. Pediatric localized reactive gingival lesions: a retrospective study from Israel. Pediatric dentistry.2010;32(7):486-492.