



**AGENESIA VESICULAR. REPORTE DE UN CASO Y REVISIÓN  
ACADÉMICA**

**Odionnys Ramos-Luces, <sup>1</sup>; Anyury Bello, <sup>1</sup>; Maria Barrera, <sup>2</sup>; Jenny Boadas, <sup>2</sup>;  
Saul Oviedo, <sup>2</sup>; , Juan Vázquez<sup>2</sup>; Yalisca Perdomo, <sup>3</sup> Oswaldo; Luces, <sup>2</sup>.**

- 1. Servicio de cirugía general blanda y urológica. Hospital Dr. Luis Ortega, centro asistencial adscrito al Instituto Venezolano de los Seguros Sociales (IVSS), Porlamar Venezuela.**
- 2. Bioestadística, Centro de investigación, Universidad de Oriente, Barcelona, Venezuela.**

**CORRESPONDENCIA:** Hospital Dr. Luis Ortega, Centro Asistencial adscrito al Instituto Venezolano de los Seguros Sociales (IVSS), Porlamar, Estado nueva Esparta. Venezuela. Dirección: Urbanización Las Palmas, residencia Los Naranjos, torre 2, apto 1-1, Guanta, Estado Anzoátegui. Venezuela. Teléfono: (0058) 02812682808 - 04166806230.

**Email:** odywan66@yahoo.es

**ABSTRACT**

La agenesia Vesicular es la malformación congénita más infrecuente del sistema biliar e ocurre durante la tercera semana de gestación, en la que el divertículo hepático falla en su porción proximal al formar la vesícula biliar. Su diagnóstico suele realizarse en el



intraoperatorio. Los estudios de imagen ecográficos son poco efectivos para detectar esta malformación congénita. Exhibir un caso clínico de agenesia de vesícula biliar diagnosticado de forma intraoperatoria en el servicio de cirugía del Hospital Dr. Luis Ortega de Venezuela, además de abordar su manejo y una revisión bibliográfica. Hombre de 50 años de edad, sin antecedentes quirúrgicos que acude a consulta por cólicos biliares a repetición. El ultrasonido abdominal reportó la vesícula biliar distendida, presencia de barro biliar espeso en su interior, y la presencia de imágenes de lítos. A la laparoscopia, no se identificó la vesícula biliar. Se convierte laparotomía biliar. Se confirmó el diagnóstico por colangiorresonancia postoperatoria. En la laparoscopia cuando se sospecha agenesia vesicular se debe abandonar el acto quirúrgico para evitar lesiones de las vías biliares, y confirmar el diagnóstico por colangiorresonancia magnética. La agenesia vesicular es una malformación poco frecuente de la vía biliar y se debe sospechar esta entidad, o bien una variante anatómica, cuando la disección es difícil durante la colecistectomía por laparoscopia, debemos realizar colangiografía intraoperatoria para el diagnóstico, y evaluar los criterios de Frey de: dilatación de vías biliares si no, debemos realizarse la colangiorresonancia post operatoria.

**PALABRAS CLAVE:** agenesia vesicular, malformación de vías biliar, colangiorresonancia.

#### **AGENESIS OF GALLBLADDER. CASE REPORT AND ACADEMIC REVIEW**

Gallbladder agenesis is the most rare congenital malformation of the biliary system and occurs during the third week of gestation, in which the hepatic diverticulum fails to form the proximal portion of the gallbladder. Diagnosis is usually made intraoperatively. Abdominal ultrasound studies are ineffective to detect this congenital malformation. Exhibiting to show a case of agenesis of gallbladder diagnosed and



managed at a surgery service in Hospital Dr Luis Ortega in Venezuela and review of literature. Male 50 years, no surgical history that comes with clinic recurrent biliary colic. Abdominal ultrasound reported distended gallbladder, bile dense inside, and the presence of lytic images. In laparoscopy, the gallbladder was not identified. It is converted to biliary laparotomy. The postoperative diagnosis was confirmed by Magnetic resonance cholangiography. In laparoscopy when Gallbladder agenesis is suspected, we should leave the surgery to avoid injury to the bile ducts, and confirm the diagnosis by magnetic resonance cholangiography. The Gallbladder agenesis is a rare malformation of the bile duct and must suspect this entity, or an anatomical variant, when dissection is difficult during laparoscopic cholecystectomy, we perform intraoperative cholangiography for the diagnosis, and assessment Frey criteria : dilated bile ducts. if not, we performed the post operative cholangiography .

**KEYWORDS:** Gallbladder agenesis, biliary tract malformation, resonance cholangiography

## INTRODUCCIÓN

La litiasis vesicular es una de las patologías más frecuentes en el mundo, especialmente en el hemisferio occidental, en América latina se establece una prevalencia de un 15 a 20%. Anualmente se

diagnostican más de 800.000 de casos nuevos (1). Por lo que la colecistectomía es uno de los tratamientos quirúrgico más frecuente en nuestros hospitales de manera electiva o emergencia (2). La agenesis de la vesícula biliar

constituye la malformación congénita más infrecuente del sistema biliar. Está caracterizada por ausencia de la vesícula biliar y del conducto cístico sin anomalías en el sistema biliar extra e intra hepático (2), La malformación ocurre durante la tercera semana de gestación, en la que el divertículo hepático falla en su porción proximal al formar la vesícula biliar (3). La agenesia de la vesícula biliar fue descrita por Lemery en 1701 y por Bergman en 17024-5. Desde entonces, para el año 1989 se reportaba 390 casos, de los cuales 27 fueron descritos en España<sup>6</sup> y actualmente se han reportado 100 casos más para aproximadamente 490 casos en la literatura médica mundial para el año

2015<sup>2</sup>. Las series más largas publicadas son la de Ferris et al.(7) De la clínica Mayo en 1965 con 4 pacientes y la de Bennion et al.(8) De 8 casos con referencia a esta malformación. La prevalencia de esta patología es del 0.007-0.13%, con variación entre series quirúrgicas y series de autopsias. La relación de género femenino y masculino es de 2-3:1 y se asocia a otras malformaciones congénitas en el 40-65%, como xantomatosis cerebrotendinosa, síndrome de Opitz, síndrome de Klippel-Feil, entre otras (9). Bennion et al (8) describió tres grupos de acuerdo con la sintomatología. En el grupo mayoritario (50 % de los casos), los síntomas presentes son dolor,

dispepsia y vómito. Estos pacientes pueden presentar, además, intolerancia a las grasas e ictericia como consecuencia de una probable discinesia del esfínter de Oddi, y también, dilatación de la vía biliar e incluso litiasis en colédoco. El segundo grupo corresponde a los pacientes asintomáticos (35 % de los casos) y, el tercero (15 % de los casos), a aquellos que presentan otras anomalías congénitas usualmente incompatibles con la vida (8-10). Peloponissios et al (9). En su revisión bibliográfica realizada desde 1960 hasta el 2003 especifican que todos los casos revisados fueron diagnosticados de manera intraoperatorio o en el postoperatorio, solamente

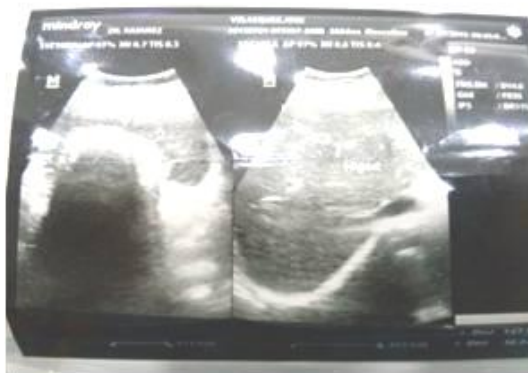exceptuando 2 casos. Por este motivo, «el diagnóstico preoperatorio es probablemente imposible» (4) y se realiza de manera intraoperatorio o en el postoperatorio en la mayoría de los casos (10). Se presentan el caso de un paciente operado en el hospital del Instituto Venezolano de los Seguros Sociales (IVSS) Dr. Luis Ortega de Porlamar, Venezuela, en quien se encontró agenesia vesicular, y se hizo la revisión bibliográfica sobre el tema.

### CASO CLÍNICO

Paciente masculino de 50 años de edad, que acude a consulta por presentar dolor abdominal de diez (10) semanas de evolución, tipo cólico, de moderada

intensidad, localizado en hipocondrio derecho, irradiado al dorso ipsilateral, que se presenta posterior a la ingesta de comida; niega fiebre, ictericia, coluria y acolia. A la exploración física: hemodinámicamente estable y afebril. Abdomen: globoso a expensas de panículo adiposo, peristalsis presente, blando, depresible, no doloroso a la palpación, con signo de Murphy negativo. Los estudios de laboratorio se reportan dentro de parámetros normales. Se realizó un ultrasonido abdominal en el cual se reportó la vesícula biliar distendida, con presencia de abundante barro biliar espeso en su interior, y la presencia de imágenes de litiasis que ocupa la totalidad de la luz, y que dejan sombra

acústica posterior, la mayor de la litiasis mide 3,6 cm, no se evidencia presencia de engrosamiento de sus paredes, ni presencia de cambios de tipo inflamatorio. Vías biliares sin dilataciones ni lesiones quísticas focales. Hígado con disminución de su ecopatrón de aspecto inflamatorio, con infiltración grasa de su parénquima el cual luce homogéneo, se identifica la presencia de imagen hiperecoica de aspecto nodular solido, redonda, bordes definidos de 2,2x2,0 cm sugestivo de hemangioma hepático en lóbulo hepático derecho segmento VII. figura 1. Se programó para colecistectomía por laparoscopia con el diagnóstico de colecistolitiasis.



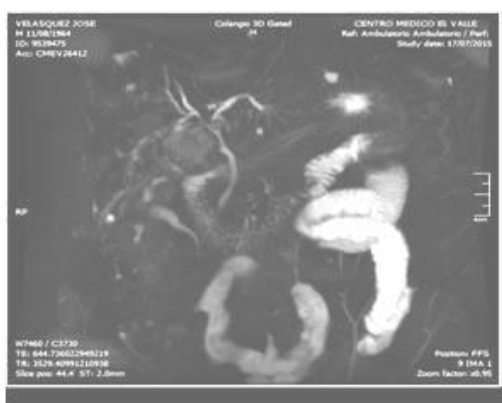
**Figura 1. Ecosonograma abdominal, única imagen ecográfica realizada en el preoperatorio**

Es llevado en julio 2015 a quirófano, iniciándose colecistectomía laparoscópica convencional de 4 portales; al insuflar la cavidad y visualizar lecho hepático, se evidencia plastrón conformado por epiplón, hígado y segunda porción de duodeno en lecho biliar, no disecable de forma segura por laparoscopia, por lo que se decide convertir procedimiento a laparotomía biliar. Se procede a adherensiólisis del plastrón con evidencia de trayecto fistuloso comunicando confluencia de conductos hepáticos con segunda porción de duodeno.

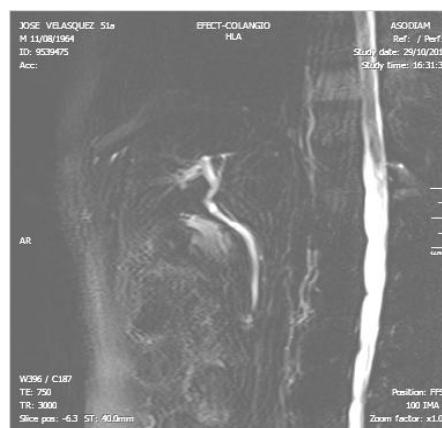Intraoperatoriamente se evidencia agenesia del conducto cístico y de la vesícula biliar, colédoco de calibre normal, por lo que se decide no realizar colangiografía. Se realizó la exploración de cuadrante superior derecho del abdomen, disecando la vía biliar, sin lograr identificar la vesícula biliar, se realiza sección y rafia de orificios en confluente de los conductos hepáticos y segunda porción de duodeno. Se colocó drenaje de Penrose abocado al lecho vesicular. En el postoperatorio presentó evolución favorable y sin evidencia de fuga

biliar por el drenaje. Se realiza control Tomografía computarizada helicoidal a las 72 horas evidenciando ausencia de vesícula biliar, sin evidencia de colecciones intraabdominales, o de lesiones enterales o de las vías biliares, el paciente egresó al 7mo día del postoperatorio por mejoría, con indicaciones de control de colangiorrsonancia. La colangiorrsonancia realizada figura 2, 3

semanas postoperatoria reporto la ausencia de vesícula biliar, hepatocolédoco sin imágenes de litiasis en su interior, con diámetro máximo de 7 mm, sin dilatación de vía biliar intrahepática, al igual que la realizada a las 14 semanas del postoperatorio figuras.3 y 4. Paciente actualmente presenta 18 meses de postoperados con buena evolución clínica, controles a los 6 12 y 18 meses.



**Figura 2.**  
**Colangioresonancia 3**  
**semanas postoperatorio**



**Figura 3. Colangioresonancia 14 semanas**  
**postoperatorio**



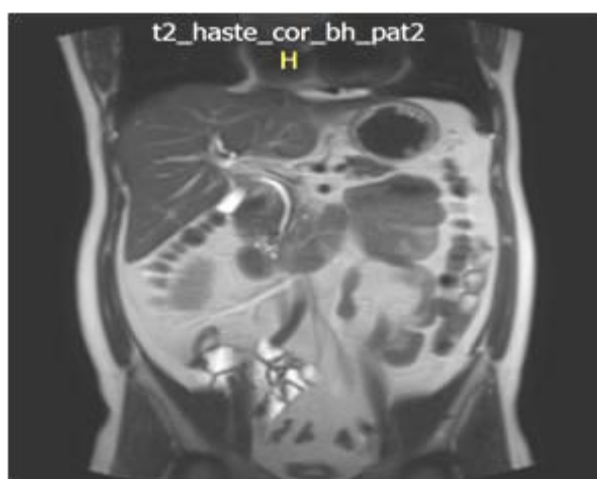

Figura 4. Colangiorenancia 14 semanas postoperatorio

## DISCUSION

El diagnóstico de agenesia vesicular se realiza de manera intraoperatoria o en el postoperatorio en la mayoría de los casos (9). El diagnóstico preoperatorio es probablemente imposible, debido a que los estudios de imágenes altamente sensibles de tomografía computarizada helicoidal y colangiorenancia no son de uso rutinario en el preoperatorio;

motivo por el cual el diagnóstico es prácticamente se realiza intraoperatorio o en el postoperatorio en la mayoría de los casos. Ante la sospecha diagnóstica de agenesia vesicular, Frey en 1967, propuso cumplir ciertos criterios durante el intraoperatorio que consistían en evidenciar la ausencia de signos inflamatorios o fibrosis en el lecho vesicular, posteriormente a éstos criterios

con la era de la laparoscopia se añadió el hecho de convertir a laparotomía y realizar la búsqueda exhaustiva de una vesícula ectópica con una maniobra de Kocher completa, buscándola intencionadamente de manera intrahepática, retrohepática, en el hemiabdomen izquierdo, entre las 2 capas del omento menor, en el ligamento falciforme, de manera retropancreática, retroperitoneal y en la pared anterior. En caso de no encontrarla, se debe realizar una colangiografía transoperatoria con exploración de vías biliares si el colédoco se encuentra dilatado más de 2 cm o si existe coledocolitiasis (11). Como alternativas a esta colangiografía intraoperatoria se podría visualizar la vía biliar mediante otras pruebas de imagen (colangiorresonancia,

colangiopancreatografía retrógrada endoscópica o Tomografía helicoidal con contraste intravenoso de eliminación biliar) postoperatoriamente<sup>12</sup>. La gran mayoría de los ultrasonidos realizados en pacientes con agenesia vesicular reportan coledocolitiasis. Esto se explica porque el radiólogo puede confundir el tejido periportal, los pliegues peritoneales subhepáticos, el duodeno o lesiones hepáticas calcificadas con la tríada de WES, “(wall, echo, shadow), traducido al español como (pared, eco y sombra acústica)” resultando en falsos positivos (9). La gammagrafía y la colangiopancreatografía retrógrada endoscópica suelen concluir en obstrucciones del conducto cístico, sin reportar agenesia de la vesícula biliar (9). La colangiorresonancia magnética es el

método eficaz para evaluar las vías biliares, no es invasivo y no requiere medio de contraste. Algunos autores (13) recomiendan realizar la colangiografía transoperatoria por punción, para así poder solucionar el dilema diagnóstico durante el transoperatorio y descartar la presencia de otra entidad que requiera tratamiento quirúrgico (p. ej. vesícula ectópica, intrahepática, coledocolitiasis). Nosotros decidimos no realizarla siguiendo los criterios de Frey de no dilatación de vías biliar.

### CONCLUSION

La agenesia vesicular es una malformación poco frecuente de la vía biliar y los médicos cirujanos debemos sospechar esta entidad, o bien una variante anatómica, cuando la disección es difícil durante la colecistectomía por

laparoscopia, se debe realizar colangiografía transoperatoria por punción, para el diagnóstico durante el transoperatorio siguiendo los criterios de Frey siempre que se presente la dilatación de vías biliares, sino debe realizarse la colangiorresonancia magnética en el postoperatorio.

### REFERENCIAS

1. Martínez Acosta U, Arzabe Quiroga J, Zamorano Vicente I, Palacios Nava J, Pomier Saavedra S, Soza Gonzales PL. Incidencia de colelitiasis. [Internet]. 2005 [Citado 5 de febrero 2007]. Disponible en: <http://www.revistaciencias.com/publicaciones/EEkppZyZZALMCzVgzN.php>
2. Robin Germán Prieto, Ernesto Andrade, Humberto Martínez, Eduardo Silva,

- Claudio Brando, Andrés Torres.  
Agenesia de la vesícula biliar. Revista Colombiana de Cirugía » Volumen 30 No. 3. 2015
3. S. Singh, A. Tayal, V. Kaur. Mystery of absent gall bladder: Surgical concerns and review of literature JIMSA, 24 (2) (2011), p. 71
4. J.L. Elorza Orúe Agnesia de la vesícula biliar. Presentación de un caso estudiado por RM-colangiografía Cir Esp, 69 (4) (2001), pp. 427–428
5. P. K. Chowbey . A. Dey . R. Khullar . A. Sharma . V. Soni . M. Baijal . T. Mittal. Agnesia of gallbladder – our experience and a review of literatura. Indian J Surg (July–August 2009) 1:188–19
6. Souza Escadon A; Rodriguez Garcia J, Sanchez Ibañez J; Gayoso Garcia R; Ghanime Saide G; Rodriguez Perez H. Agnesia de la vesícula biliar. Revisión estadística de la literatura española y aporte de una observación y agnesia. Rev Esp Ap Digestivo. 1989 75 135-142
7. Ferris DO; Glazer IM. Congenital absence of gallbladder. Arc Surg 1965 91 359-361
8. Bennion RS, Thompson JE Jr, Tompkins RK. Agnesia of the gallbladder without extrahepatic biliary atresia. Arch Surg. 1988 Oct;123(10):1257-60.
9. N. Peloponissios, M. Gillet, R. Cavin, N. Halkic Agnesia of the gallbladder: A dangerously misdiagnosed malformation World J Gastroenterol, 11 (39) (2005), pp. 6228–6231
10. B. Singh, K. S. Satyapal, J. Moodley, A. A. Haffejee. Congenital absence of the gall bladder. Surgical and Radiologic



- Anatomy. May 1999, Volume 21, Issue 3, pp 221-224
11. S. Malde Gallbladder agenesis diagnosed intra-operatively: A case report J Med Case Rep, 4 (2010), pp. 285–290
12. María I. Pérez Moreiras, José M. Couselo Villanueva, Olga Maseda Díaz y Félix Arijá Val. Una verdadera agenesis vesicular Cir Esp. 2007;82(4):245-8
13. Ricardo Cavazos-García, José Antonio Díaz-Elizondo, Eduardo Flores-Villalba, Héctor Alejandro Rodríguez-García. Agenesia de la vesícula biliar. Reporte de caso Gallbladder agenesis. Case report. Cirugía y cirujanos México. Volume 83, Issue 5, Pages e1-e4, 424-428