

Vólvulo intestinal del intestino delgado en el tercer trimestre del embarazo (Small bowel intestinal volvulus in third trimester of pregnancy)

Anny Cuevas-González¹, José Prieto Montañó¹, Eduardo Reyna-Villasmil², Ismael Suárez-Torres²

¹Servicio de Cirugía General. Hospital Central "Dr. Urquinaona". Maracaibo, Estado Zulia. Venezuela. ²Servicio de Obstetricia y Ginecología. Hospital Central "Dr. Urquinaona". Maracaibo, Estado Zulia. Venezuela.

Recibido: 20 de Noviembre de 2014.

Aceptado: 25 de Marzo de 2015.

Publicación online: 4 de Abril de 2015

[CASO CLÍNICO]

Resumen (español)

El vólvulo intestinal es una complicación quirúrgica que raras veces ocurre en el embarazo. Los signos / síntomas de presentación observados en estas pacientes son los mismos que en los pacientes no embarazados. Lo raro de esta condición y el hecho que el embarazo dificulta los hallazgos clínicos invariablemente lleva a un retraso del diagnóstico con un incremento en el riesgo de complicaciones. Se presenta un caso de paciente de 25 años con embarazo de 31 semanas, quien acude con antecedentes de dolor abdominal, distensión abdominal y vómitos. La laparotomía reveló vólvulo de la porción terminal del íleo con múltiples perforaciones. Se realizó resección de intestino delgado y parte del colon ascendente, practicándose anastomosis termino-terminal. El diagnóstico temprano y la intervención quirúrgica oportuna pueden mejorar en forma significativa los resultados de esta condición quirúrgica y obstétrica.

Palabras clave (español)

Vólvulo intestinal; embarazo; intestino delgado, resección intestinal

Abstract (english)

Intestinal volvulus is a rare surgical complication occurring in pregnancy. The presenting signs / symptoms seen in these patients are the same as with non-pregnant patients. The rarity of the condition and the fact that pregnancy blurs clinical findings invariably leads to a delay in diagnosis with an increased risk of complications. We present a case of 25 years-old patient with 31 weeks-pregnancy, who presented with abdominal pain, abdominal distension and vomits. Laparotomy revealed volvulus of terminal portion of ileus with multiple perforations. Partial bowel and ascendant colon resection was performed with termino-terminal closure. Early diagnosis and opportunely surgical intervention could significantly improve the outcome of this surgical and obstetric condition.

Keywords (english)

Intestinal volvulus; pregnancy; small bowel; bowel resection

Introducción

La incidencia de obstrucción intestinal asociada al embarazo varía de 1 en 1.500 a 1 en 66.431 partos (1). El vólvulo intestinal representa 12% de los casos de obstrucción intestinal y en el embarazo es una complicación asociada con mortalidad significativa

(2). El problema fundamental es el retraso de la presentación de los síntomas, lo que lleva a resección de la porción afectada y colostomía en la mayoría de los casos (3,4). La isquemia, necrosis, perforación, peritonitis y sepsis son las principales complicaciones si la cirugía no se realiza temprano en la evolución de la enfermedad. Solo existen dos reportes de vólvulo intestinal del intestino delgado durante el embarazo

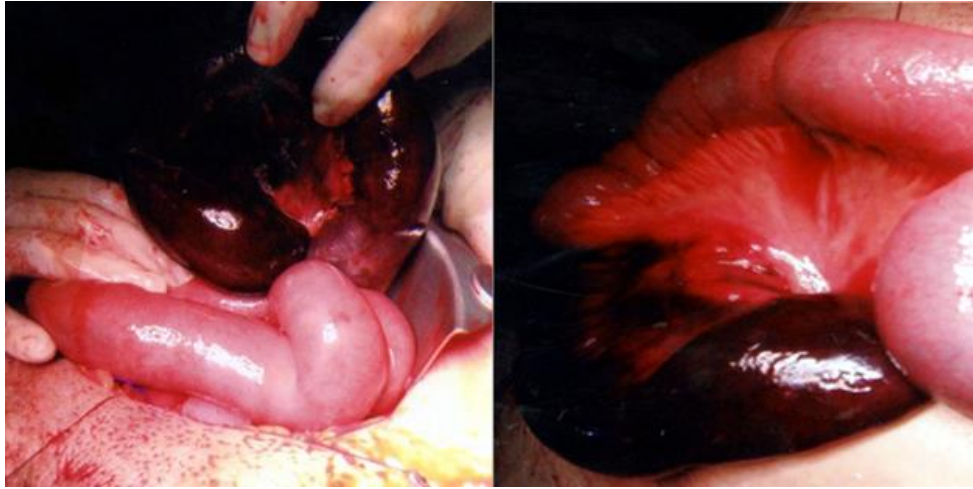


Figura 1. Vólvulo de la porción terminal del íleo. Porción de intestino delgado oscura y edematosa, indicando isquemia

en la literatura nacional (5,6), por lo que se presenta un caso de una paciente en la cual se realizó el diagnóstico de vólvulo intestinal del intestino delgado en el tercer trimestre del embarazo.

Caso clínico

Se trata de paciente de 25 años de edad, primigesta, con embarazo de 31 semanas quien acude a la emergencia por presentar dolor abdominal (que no respondía a los analgésicos), distensión abdominal, vómitos biliosos y constipación de 3 días de evolución, a pesar del uso de laxantes y enemas. La paciente negaba antecedentes personales médicos o quirúrgicos importantes y antecedentes familiares de megacolon. Al examen físico estaba deshidratada, taquicárdica (128 latidos por minuto) y taquipneica (30 respiraciones por minuto). El abdomen estaba distendido, doloroso con sonido timpánico a la percusión y ausencia de ruidos hidroáereos. La altura uterina correspondía a embarazo de 30 semanas y el cuello uterino sin borramiento ni dilatación sin evidencia de sangrado genital. Al realizar el tacto rectal no se encontraron heces en la ampolla.

La radiografía de abdomen demostró una elevación significativa del diafragma y presencia de neumoperitoneo, feto único y marcada distensión asas intestinales. La ecografía abdominal mostró moderada cantidad de líquido libre en abdomen con feto único en presentación podálica con movimientos fetales presentes y frecuencia cardíaca fetal de 142 latidos por minuto. El laboratorio reveló aumento de la cuenta blanca (15.000 / mm³), neutrofilia (89%), hiperpotasemia (6,0 mmol/L), hipoglucemia (70 mg/dL), acidosis metabólica (pH 7,3) e hipoxia (pO₂

80%). Se decide realizar laparotomía con diagnóstico de perforación intestinal y peritonitis. No se intentó la descompresión por endoscopia debido al tiempo de evolución del cuadro.

Se realizó cesárea obteniendo recién nacido vivo masculino de 1850 gramos sin evidencia de desprendimiento prematuro de placenta y sin alteraciones placentarias. Durante la cirugía se encontró vólvulo de la porción terminal del íleo (dos giros sobre el eje del meso), observándose la porción intestinal dilatada, friable y gangrenosa (figura 1). También se identificaron múltiples perforaciones con escasa cantidad de material fecal en cavidad. Se realizó resección de intestino delgado y parte del colon ascendente, practicándose anastomosis termino-terminal con sutura mecánica. La paciente fue tratada con antibióticos de amplio espectro y trasladada a la unidad de cuidados intensivos. Posteriormente fue dada de alta a los 11 días del postoperatorio sin complicaciones.

Discusión

La obstrucción intestinal puede ser causada por adherencias congénitas o postoperatorias, vólvulo, intususcepción, hernias, divertículos de Meckel y apendicitis (2). El vólvulo intestinal ocurre cuando el intestino rota sobre su eje mesentérico produciendo oclusión de la luz intestinal y del pedículo vascular. Es la causa más común de obstrucción intestinal que complica el embarazo, representando el 44% de los casos (7). El embarazo es considerado como factor predisponente del vólvulo, secundario al desplazamiento, compresión u obstrucción parcial del intestino o colon redundante o anormalmente

alargado. Esto puede explicar la elevada incidencia durante el tercer trimestre del embarazo. La tasa de mortalidad por vólvulo del intestino delgado es significativamente mayor (3-15%) con respecto a la población general (8).

El diagnóstico de abdomen agudo causado por vólvulo es difícil y, generalmente, tardío debido a que los síntomas son similares a los típicos asociados al embarazo. Se debe sospechar cuando se presenta la triada clínica de dolor, distensión y constipación absoluta. El tiempo promedio de aparición de los síntomas es 48 horas (2). El aumento de la circunferencia abdominal y la dificultad para identificar signos abdominales durante el embarazo puede enmascarar los signos clínicos y aumentar el riesgo de peritonitis (3).

La radiografía simple de abdomen muestra patrones radiológicos de obstrucción en 80-91% de los casos (4). La ecografía puede ayudar en el diagnóstico diferencial y confirmar la presencia de líquido libre en cavidad abdominal (9). La tomografía computada permite establecer isquemia de la porción afectada y puede identificar otras causas de dolor abdominal. La resonancia magnética aporta evidencia definitiva en el diagnóstico de isquemia (1).

Cuando se sospecha el vólvulo intestinal del intestino delgado, sin importar el resultado de los

estudios por imágenes, se debe realizar la cirugía en forma inmediata, como en el presente caso. Se debe visualizar todo el intestino delgado en busca de puntos de obstrucción (4). La resección de los segmentos afectados con anastomosis primaria es el método quirúrgico de elección. La mortalidad postoperatoria es alta (alrededor del 18% de los casos reportados) y la mayoría de las complicaciones y muertes ocurren por retraso de la cirugía (más de 24 horas) (10). El vólvulo puede complicarse con peritonitis con graves consecuencias maternas y fetales. Se deben utilizar agentes tocolíticos en forma preventiva antes de la cirugía y durante el postoperatorio inmediato para evitar las contracciones uterinas secundarias a la cirugía intra-abdominal (11).

En conclusión, el diagnóstico de vólvulo intestinal debe ser considerado en pacientes que refieren dolor abdominal, náuseas, vómitos constipación y, en algunos casos, diarrea. El uso de imágenes es esencial para el diagnóstico temprano y preciso. Una vez que se sospecha o confirma el diagnóstico de vólvulo intestinal, se debe realizar la laparotomía de emergencia en forma inmediata para evitar complicaciones catastróficas debido a que el diagnóstico materno y fetal dependen del tiempo entre el diagnóstico y la cirugía.

Referencias

1. Kulusari A, Kurdoglu M, Adali E, Yildizhan R, Sahin HG, Kotan C. Sigmoid volvulus in pregnancy and puerperium: a case series. *Cases J.* 2009; 2: 9275. [[PubMed](#)] [[Google scholar](#)]
2. Ahmad A, Shing KK, Tan KK, Krasu M, Bickle I, Chong VH. Sigmoid volvulus in pregnancy: early diagnosis and intervention are important. *Am J Emerg Med* 2014; 32: 491. [[PubMed](#)] [[Google scholar](#)]
3. Sascha Dua R, Rothnie ND, Gray EA. Sigmoid volvulus in the puerperium. *Int J Gynaecol Obstet.* 2007; 97: 195. [[PubMed](#)] [[Google scholar](#)]
4. Gaikwad A, Ghongade D, Kittad P. Fatal midgut volvulus: a rare cause of gestational intestinal obstruction. *Abdom Imaging* 2010; 35: 288-90. [[PubMed](#)] [[Google scholar](#)]
5. Suárez-Ocando D. Embarazo y vólvulo intestinal: desenlace fatal: presentación de un caso. *Rev Obstet Ginecol Vene.* 1997; 57:193-5. [[PubMed](#)] [[Google scholar](#)]
6. Agüero O, Domínguez A, De Gavaller B. Vólvulo intestinal y embarazo. *Bol Maternidad Concepción Palacios.* 1951; 2:103-7.
7. Nuhu A, Jah A. Acute sigmoid volvulus in a West African population. *Ann Afr Med.* 2010; 9: 86-90. [[PubMed](#)] [[Google scholar](#)]
8. Lal SK, Morgenstern R, Vinjirayer EP, Matin A. Sigmoid volvulus an update. *Gastrointest Endosc Clin N Am.* 2006; 16: 175-87. [[PubMed](#)] [[Google scholar](#)]
9. Gaikwad A, Ghongade D, Kittad P. Fatal midgut volvulus: a rare cause of gestational intestinal obstruction. *Abdom Imaging* 2010; 35: 288-90. [[PubMed](#)] [[Google scholar](#)]
10. Tuyeras G, Pappalardo E, Msika S. Acute small bowel obstruction following laparoscopic Roux-en-Y gastric bypass during pregnancy: two different presentations. *JSCR;* 2012 7:1. [[PubMed](#)] [[Google scholar](#)]
11. Cong Q, Li X, Ye1 X, Sun L, Jiang W, Han Z, Lu W, Huan X. Small bowel volvulus in mid and late pregnancy: can early diagnosis be established to avoid catastrophic outcomes? *Int J Clin Exp Med.* 2014;7: 4538-43. [[PubMed](#)] [[Google scholar](#)]

Como citar este artículo: Cuevas-González A, Prieto Montaña J, Reyna-Villasmil E, Suárez-Torres I. Vólvulo intestinal del intestino delgado en el tercer trimestre del embarazo. *Avan Biomed* 2015; 4: 92-4.