EHI
ISSNe 2542-3444
VOLUMEN 11
Número I (2024)

Recibido: 20/7/2023 Aceptado: 10/4/24 DOI: https://doi.org/10.53766/EHI/2024.11.01.05

CASO CLÍNICO

A propósito de un caso clínico quirúrgico: hernia diafragmática de Bochdalek tipo C

About a clinical surgical case: Bochdalek type C diaphragmatic hernia

Louisiana Andreali Villegas González (Lcda.)[1]
María Gregoria Vega de Peña (Dra.)[2]

[1]Licenciada en Enfermería, Universidad de Los Andes (ULA), Mérida – Venezuela. Enfermera I. Instituto Autónomo Hospital Universitario de Los Andes (IAHULA), Unidad de Alto Riesgo Neonatal (UARN). Diplomada en Instrumentación quirúrgica, ULA.
ORCID: 0009-0009-5094-0280.
[2]Licenciada en Enfermería (ULA). Especialista en Servicios Asistenciales de Salud, Universidad Católica Andrés Bello (UCAB), Caracas. Master en Educación, Caribbean International University (CIU), Curazao. Doctora en Educación, Universidad Nacional Experimental Rafael María Baralt (UNERMB), Trujillo. Docente, ULA.
Correo electrónico: gory26121991@gmail.com ORCID: 0000-0001-7031-8557

RESUMEN

La hernia diafragmática congénita es un defecto poco frecuente en el desarrollo del músculo diafragmático, el cual permite el paso de los órganos abdominales a la cavidad torácica como resultado de un desorden en la embriogénesis. Esta malformación severa se asocia comúnmente a un muy mal pronóstico neonatal; sin embargo, presenta una incidencia relativamente baja estimada en 1 caso por cada 2500 – 3000 nacidos vivos. Generalmente es diagnosticada en el periodo prenatal mediante la ecografía, cuyo tratamiento es netamente de resolución quirúrgica. En consecuencia, el rol de Enfermería constituye un papel fundamental en el periodo perioperatorio, ya que la seguridad y bienestar del paciente dependiente es su mayor preocupación; es así que, el objetivo de esta investigación radica en la intervención oportuna del profesional de Enfermería, estudiante del Diplomado de Instrumentación Quirúrgica de la Universidad de Los Andes, en el caso hernia diafragmática de Bochdalek tipo C, a fin de aplicar el Proceso de Atención Enfermero (PAE) como un sistema deliberativo de resolución de problemas constituyendo un entramado de suma importancia en el periodo perioperatorio.

Palabras clave: malformación congénita, hernia diafragmática congénita, hernia de Bochdalek, hipoplasia pulmonar, hipertensión pulmonar, recién nacido, Enfermería, técnica quirúrgica.

SUMMARY

Congenital diaphragmatic hernia is a rare defect in the development of the diaphragmatic muscle, which allows passage from the abdominal organs to the chest cavity as a result of a disorder in embryogenesis. This severe malformation is commonly associated with a very poor neonatal prognosis; however, it has a relatively low incidence estimated at 1 case per 2500 – 3000 live births. It is generally diagnosed in the prenatal period by ultrasound, the treatment of which is clearly surgically resolved. Consequently, the role of nursing constitutes a fundamental role in the perioperative period, since the safety and well-being of the dependent patient is your biggest concern; thus, the objective of this research lies in the timely intervention of the nursing professional, student of the surgical instrumentation diploma of the Universidad de Los Andes, in the case of Bochdalek diaphragmatic hernia type C, in order to apply the Nursing Care Process (PAE) as a deliberative system of problem solving, constituting a framework of utmost importance in the perioperative period.

Key words: congenital malformation, congenital diaphragmatic hernia, Bochdalek hernia, pulmonary hypoplasia, pulmonary hypertension, newborn, nursing, surgical technique.

— INTRODUCCIÓN

El diafragma es una estructura musculoaponeurótica que separa las cavidades pleural y peritoneal y provee la principal fuerza mecánica a la ventilación[1]. Desde el punto de vista embriológico, el diafragma se compone de cuatro elementos: septum transverso de His, ventral e impar, las membranas pleuroperitoneales o pilares de Uskow y el mesenterio dorsal del esófago y pared corporal. Este mesenterio contiene, además, la aorta y la vena cava inferior[2]. El centro fibroso del diafragma se completa en la séptima semana, con el desarrollo de los pliegues pleuroperitoneales derecho e izquierdo, que emergen dorsalmente y crecen hacia delante y al centro para fusionarse con el tendón central, alcanzando su posición normal a las ocho semanas de gestación, momento en que se cierra la comunicación entre las cavidades[3].

El canal pleuroperitoneal derecho se cierra antes que el izquierdo, lográndose la coalescencia del lado derecho cuando el hígado asume su posición definitiva, en cambio, del lado izquierdo, la fusión aparece luego de la migración del intestino primitivo de la cavidad torácica a la cavidad abdominal. Con la fusión de las cuatro partes se separan definitivamente ambas cavidades. Luego del cierre de los canales pleuroperitoneales, las cavidades pleurales aumentan a medida que se desarrollan los pulmones y horadan hacia la pared corporal, la que aporta durante el tercer mes de gestación el componente costal del diafragma. Se transfieren músculos torácicos al diafragma formando los pilares[1].

El componente final en la constitución del diafragma son las fibras musculares, las que migran del tercero, cuarto y quinto miotomos cervicales de la pared corporal durante el proceso de colonización mioblástica del diafragma. Hay un espacio triangular formado por la zona de unión de grupos musculares dorsales y laterales denominada trígono lumbocostal, que si falla su fusión genera la Hernia de Bochdalek[1]. Es así que la Hernia Diafragmática Congénita (HDC), es un defecto en el diafragma que lleva a la herniación del contenido abdominal a la cavidad torácica durante el periodo intrauterino, estando presente al momento del nacimiento[4].

La compresión ocasionada por los órganos abdominales herniados interfiere en el proceso normal de desarrollo del árbol traqueobronquial llevando finalmente a la hipoplasia pulmonar e hipertensión pulmonar subyacente, siendo estos factores, asociados a otras malformaciones, los responsables de la mayoría de las muertes neonatales vinculadas a la HDC, presentando una incidencia estimada de 1 cada 2500 – 3000 nacidos vivos[4,5].

Según la ubicación se pueden clasificar en izquierdas que constituyen el 85%, seguidamente de las derechas con un 13% y bilaterales 2% siendo estas últimas de aparición rara y asociadas frecuentemente a una morbimortalidad postnatal severa. Otras formas de presentación corresponden a anterior – retroesternal o anterior – peristernal que se denomina Hernia de Morgani o también de ubicación central. Finalmente, la forma clásica es la Hernia de Bochdalek, que se define como una HDC en localización posterolateral, frecuentemente de predominio izquierdo[4, 6].

Las hernias izquierdas usualmente desplazan al estómago y pueden afectar al hígado, pero

las que tienen una mayor influencia sobre el hígado son las derechas, ya que suelen deslizarlo hacia arriba. Ambas producen hipoplasia o hipertensión pulmonar; sin embargo, difieren en cuanto a su efecto sobre el corazón, ya que las del lado izquierdo con desviación del mediastino pueden disminuir la masa ventricular izquierda dando lugar al síndrome de corazón izquierdo hipoplásico. La forma más extrema de HDC es la que se presenta con agenesia diafragmática con un pronóstico bastante desalentador. Posterior al nacimiento, estos pacientes presentan dificultad respiratoria en las primeras horas de vida. Algunos presentan insuficiencia respiratoria aguda al momento de nacer, mientras que un grupo menor pueden manifestar síntomas mínimos en días o meses posteriores[6].

El diagnóstico prenatal se obtiene a través de ecografía a partir de la semana 24 de gestación, momento en el cual se observan las vísceras en el tórax, pudiendo encontrarse polihidramnios, desviación del mediastino y del corazón, entre otras malformaciones[7]. El tratamiento de esta patología es de resolución quirúrgica temprana, posterior a la estabilización del paciente, ya que esto permitirá disminuir las complicaciones y ampliar el panorama evolutivo de manera satisfactoria en el mismo.

Por lo tanto, el objetivo de esta investigación radica en la intervención oportuna del profesional de enfermería, estudiante del Diplomado de Instrumentación Quirúrgica de la Universidad de Los Andes, a fin de aplicar el Proceso de Atención Enfermero (PAE) como un sistema deliberativo de resolución de problemas constituyendo un entramado de suma importancia en el periodo perioperatorio; para valorar, correlacionar el diagnóstico con la planificación quirúrgica encaminadas a la mitigación de complicaciones y al fomento de la salud en el pre (preparación física y emocional para el acto quirúrgico), trans (técnica quirúrgica) y postoperatorio (intervenciones encaminadas a optimizar el estado de salud) para su posterior ejecución, representando el factor en la evolución satisfactoria del paciente.

CASO CLÍNICO QUIRÚRGICO

1. PRESENTACIÓN DEL CASO CLÍNICO

Se trata de recién nacido masculino de 1 hora de vida, producto de madre de 34 años de edad, III gesta, II cesáreas, embarazo de 37 semanas de gestación por FUR y 36 + 4 días por USG. Obtenido por cesárea segmentaria bajo anestesia raquídea, por malformación congénita. Quien posterior al nacimiento presenta dificultad respiratoria y depresión neonatal severa motivo por el cual se decide su ingreso a la Unidad de Alto Riesgo Neonatal (UARN) bajo los siguientes Diagnósticos médicos: 1. Recién nacido pretérmino, acorde a la edad gestacional, 2. Depresión neonatal severa (Apgar 2 y 6 puntos), 3. Malformación congénita: hernia diafragmática 3.1 CC: dextrocardia y 4. Hipotermia.

A la anamnesis, madre refiere antecedentes prenatales*:* producto de madre de 34 años de edad, alfabeta, soltera, III gesta, II cesárea. Niega antecedentes personales, familiares patológicos y hábitos psicosociales. Tipaje ORh +. Embarazo controlado en tres oportunidades complicado con malformación congénita.

Antecedentes neonatales: recién nacido masculino, obtenido por cesárea segmentaria bajo anestesia raquídea por malformación congénita. Presentación podálica, líquido amniótico claro y sin grumos ni circular de cordón. Peso al nacer: 2970 gr, talla al nacer: 48 cm. APGAR: 2 y 6 puntos, ameritando manejo de la vía aérea con TOT 3.0 referencia 9, observando mejoría de APGAR. Capurro/ Ballard: 36 semanas.

Al examen físico: signos vitales: FC: 136 lpm, FR: por resucitador manual, Temperatura: 35,2 ° C, $SatO_2$: 70%. Recién nacido en condiciones clínicas de cuidado, desde el punto de vista hemodinámico: hipoperfundido, cianosis generalizada, llenado capilar > 3 segundos, pulsos periféricos presentes de amplitud normal, RsCsRs sin soplos aparentes. No infusión de drogas vasoactivas ni bolos de expansión. Respiratorio: VM (CMV) TOT 3.0 referencia 9, parámetros: PIM: 19 – 20, PEEP: 6 cmH_2O, FiO_2: 100%, FR: 55, Ti: 0.40. Tórax simétrico, normoexpansible, murmullo vesicular disminuido en hemicampo derecho y ausente en hemicampo izquierdo sin agregados, con Silverman de 2 puntos dado por tiraje intercostal, auscultándose RsHsAs. Gastrointestinal: PA 26,5 cm, abdomen batracoide, deprimible, no impresiona dolor a la palpación superficial ni profunda, presencia de muñón umbilical con sus tres elementos, no se palpan masas ni megalias. Se mantiene en dieta absoluta y se evidencia sonda orogástrica N° 12 abierta a colector drenando contenido gástrico. Evacuaciones presentes. Genitourinario: genitales masculinos externos normoconfigurados, micción presente, espontánea en pañal. Extremidades: simétricas, móviles, sin edema. Hematoinfeccioso: sin distermias ni signos de sangrado. Neurológico: PC 33.5, normocéfalo, fontanelas normotensas, respondiendo a estímulos externos adecuadamente.

Estudios paraclínicos

Tabla 1. Exámenes de laboratorio: Hematología completa

Hemoglobina	15,7 g/dl
Hematocrito	44,5 %
Cuenta blanca	10.43×10^3
Neutrófilos	54,1 %
Linfocitos	28,55 %
Monocitos	15,9 %
Plaquetas	182×10^3

Fuente: historia clínica del paciente.
Lectura: g/dl = gramo/decilitro; % = porcentaje.

Tabla 2. Química sanguínea

Glicemia	91 mg/dl
Calcio	8,9 mg/dl

Fuente: historia clínica del paciente.
Lectura: mg/dl = miligramo/decilitro.

Tabla 3. Tiempos

TP	15,98 seg	Control: 13,5 seg
TPT	34, 83 seg	Control: 32,5 seg

Fuente: historia clínica del paciente.

Tabla 4. Gases arteriales

Ph	7,09
PCO_2	80,2 mmHg
PO_2	71 mmHg
HCO_3	24,4 mmol/L

Fuente: historia clínica del paciente.
Lectura: mmHg = milímetros de mercurio; mmol/L = milimoles/litro.

Estudios complementarios

Tabla 5. Rayos X

Rx anteroposterior y lateral de tórax	Conclusión: Asas intestinales en hemitórax izquierdo que desplaza mediastino a hemitórax derecho (Imagen 1).

Fuente: historia clínica del paciente.

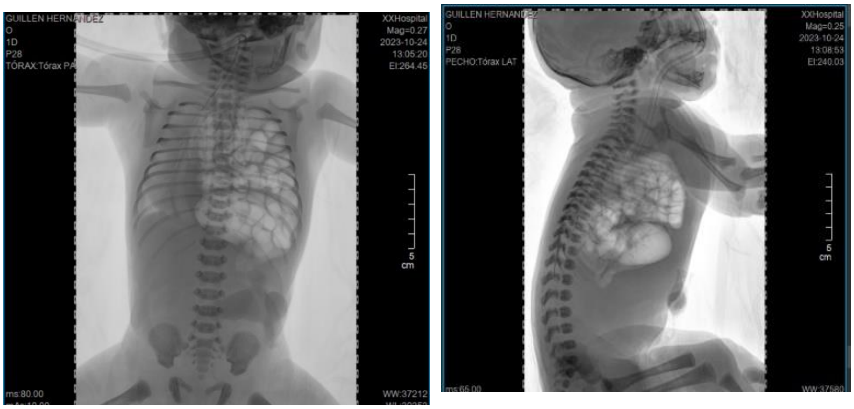

Imagen 1. Rx AP y lateral.
Fuente: historia clínica del paciente.

DIAGNÓSTICOS ENFERMEROS

En el presente listado de etiquetas según *la North American Nursing Diagnosis Association* (NANDA)[8] se presentan los problemas reales y potenciales más significativos encontrados en la etapa de valoración del Proceso Enfermero en el preoperatorio:

(00030) Intercambio de gases deteriorado
(00032) Patrón de respiración ineficaz
(00280) Hipotermia
(00240) Riesgo de disminución del gasto cardiaco
(00004) Riesgo de infección
(00266) Riesgo de infección de sitio quirúrgico
(00039) Riesgo de aspiración
(00206) Riesgo de hemorragia
(00287) Riesgo de lesión por presión neonatal
(00205) Riesgo de shock

(00156) Riesgo de muerte súbita del lactante
(00246) Riesgo de recuperación quirúrgica tardía
(00230) Riesgo de hiperbilirrubinemia neonatal
(00025) Riesgo de volumen de líquido desequilibrado

A continuación, se describe a través de los planes de cuidado las siguientes etiquetas: Patrón de respiración ineficaz, Riesgo de disminución del gasto cardiaco, Riesgo de shock.

PLANES DE CUIDADO

Cuadro 1. Plan de cuidado. DxE Focalizado en el problema.

Dominio 4 ☻ Clase 4 ☻ (00032) Patrón de respiración ineficaz R/C enfermedad restrictiva (defecto congénito que inhibe la expansión del pulmón) E/P hipoventilación, tiraje intercostal, llenado capilar > 3 segundos y cianosis generalizada			
Resultado esperado NOC	**Intervenciones de Enfermería NIC**	**Ejecución**	**Evaluación**
Estado respiratorio: ventilación (0415)	**Cuidado del lactante prematuro (6826)**		**RH:**
	-Ofrecer a los progenitores información precisa y basada en la evidencia sobre la afección, el tratamiento y las necesidades del lactante.	C	En vía de cambio
	Manejo de la ventilación mecánica invasiva (3300)		
	-Iniciar la preparación y aplicación de la ventilación mecánica	C	
	-Asegurarse de que las alarmas del ventilador estén conectadas	C	
	-Explicar a la familia las razones y sensaciones asociadas al uso de respiradores mecánicos	C	**FR:** Abolido
	-Comprobar de forma rutinaria los ajustes del ventilador	C	
	-Controlar las actividades que aumenten el consumo de O_2	C	
	-Realizar aspiración en presencia de sonidos adventicios y/ o aumento de las presiones inspiratorias	C	**IE:**
	-Vigilar las lecturas de presión del ventilador: sincronía paciente/ ventilador y murmullo vesicular del paciente	C	Apropiadas
	-Observar si se producen efectos adversos de la ventilación mecánica	C	
	Manejo de la ventilación mecánica invasiva (3300)		
	-Colocar al paciente de forma que facilite la concordancia ventilación/ perfusión	C	
	-Asegurar la presencia de equipo de emergencia a la cabecera del paciente en todo momento	C	
	-Aspiración de secreciones de TOT y boca	C	
	Manejo del equilibrio acidobásico (1910)		
	-Mantener la vía aérea permeable	C	
	-Mantener la vía aérea limpia	C	
	-Monitorizar el patrón respiratorio	C	
	-Observar si hay síntomas de dificultad respiratoria	C	

	-Monitorizar el estado neurológico	C	

Fuente: elaborado por las autoras, siguiendo la Taxonomía NANDA[8], NOC[9] y NIC[10].
Lectura: DxE = Diagnóstico Enfermero; Código de Ejecución: C= Cumplido, P= Pendiente, EP= En Proceso.
Código de Evaluación: RH= Respuesta Humana; FR= Factor Relacionado; IE= Intervenciones de Enfermería

Cuadro 2. Plan de cuidado. DxE de Riesgo.

Dominio 4 ☻ Clase 4 ☻ (00240) Riesgo de disminución del gasto cardiaco R/C prolongación del tiempo del relleno capilar, disminución de los pulsos periféricos, cianosis peribucal y distal, cambios en la coloración de la piel y frialdad			
Resultado esperado NOC	**Intervenciones de Enfermería NIC**	**Ejecución**	**Evaluación**
Estado cardiopulmonar (0414)	**Cuidados del lactante (6820)**		**RH:**
	-Informar a los progenitores acerca del estado del lactante	C	No progresa
	-Implicar a los progenitores en el proceso de toma de decisiones proporcionando apoyo durante su estadía	C	
			FR:
	-Monitorizar el peso del lactante	C	Abolido
	-Monitorizar los ingresos y las pérdidas	C	
	-Hablar con el lactante mientras se le administran los cuidados	C	
	-Animar a los progenitores a que realicen los cuidados diarios del lactante	C	**IE:** Apropiadas
	-Monitorizar la presencia de signos de dolor en el lactante	C	
	-Proporcionar apoyo emocional a los progenitores	C	
	Cuidados cardiacos (4040)		
	-Monitorizar signos vitales con frecuencia	C	
	-Monitorizar el estado cardiovascular	C	
	-Realizar una valoración exhaustiva de la circulación periférica (pulsos periféricos, llenado capilar, color y temperatura de las extremidades)	C	
	-Monitorizar el control de líquidos diarios	C	
	-Monitorizar el estado neurológico	C	
	-Ofrecer cuidados térmicos al paciente	C	
	-Evaluar si hay presencia de edemas	C	

Fuente: elaborado por las autoras, siguiendo la Taxonomía NANDA[8], NOC[9] y NIC[10].
Lectura: DxE = Diagnóstico Enfermero; Código de Ejecución: C= Cumplido, P= Pendiente, EP= En Proceso.
Código de Evaluación: RH= Respuesta Humana; FR= Factor Relacionado; IE= Intervenciones de Enfermería

Cuadro 3. Plan de cuidado. Modelo Bifocal con DxE de Riesgo.

Dominio 11 ☻ Clase 2 ☻ (00205) Riesgo de shock S/A neumotórax espontáneo			
CP: neumotórax			
Resultado esperado NOC	**Intervenciones de Enfermería NIC**	**Fundamentación científica**	**Evaluación**
Estado respiratorio (0415)	**Manejo del shock (4250)** -Monitorizar signos vitales (PA, pulso, temperatura, estado respiratorio y sus fluctuaciones, estado mental, diuresis)	-A través de ello se obtienen los parámetros sobre el estado hemodinámico del paciente y orienta si existe riesgo de falla orgánica.	Neonato hemodinámicamente inestable, evolución no satisfactoria tras las intervenciones dependientes,

	-Mantener permeabilidad de las vías aéreas -Vigilar la pulsioximetría -Mantener una vía IV de buen calibre -Administrar vasoactivos según corresponda **Monitorización neurológica (2620)** -Evaluar el estado neurológico -Monitorizar los reflejos propios del recién nacido -Explorar el tono muscular **Aspiración de las vías aéreas (3160)** -Determinar las necesidades de aspiración oral y/ o traqueal -Hiperoxigenar con oxígeno al 100% durante al menos 30 segundos antes y después de la aspiración -Auscultar sonidos respiratorios antes y después de la aspiración	-Se previene el riesgo de hipoxemia. -Ofrece información precisa sobre la oxigenación del paciente. -Para la reposición de líquidos y resucitación hídrica en caso de ser necesario. -Garantiza una perfusión adecuada de los órganos diana y su correcto funcionamiento. -Permite verificar si la presión de perfusión cerebral es óptima. -Mejora el paso de oxígeno a las vías respiratorias. -Da lugar a un intercambio gaseoso adecuado. -Verifica la permeabilidad de la vía aérea.	interdependientes y transdisciplinarias.

Fuente: elaborado por las autoras, siguiendo la Taxonomía NANDA[8], NOC[9] y NIC[10].
Lectura: DxE = Diagnóstico Enfermero; CP = Complicación Potencial.

2. FASE PERIOPERATORIA

2.a. Preoperatorio
Resumen de ingreso al área quirúrgica

Signos vitales: Temperatura: 36 °C, FC: 143 lpm, FR: 70 rpm, $SatO_2$: 88%. Se trata de recién nacido masculino de dos días de vida quien es trasladado a mesa operatoria por presentar malformación congénita (hernia diafragmática) para su resolución. Ingresa a pabellón en muy malas condiciones generales, afebril, sonrosado, mucosa oral húmeda. Sin deterioro neurológico, respondiendo a estímulos externos adecuadamente. Se recibe con abordaje de la vía aérea TOT 3.0 en referencia 9 con ventilación a presión positiva (VPP), quien posteriormente es conectado a Ventilación Mecánica Controlada (CMV) con los siguientes parámetros: PIM: 20, PEEP: 6 cmH_2O, FiO_2: 100%, FR: 70, Ti: 0.40, observándose eventualmente desacoplado al ventilador y con un Silverman de 2 puntos dado por retracción subxifoidea. Se auscultan RsHsAs en ambos hemitórax, murmullo vesicular disminuido en hemitórax derecho y ausente en hemitórax izquierdo. Abdomen batracoide, deprimible, no impresiona dolor a la palpación superficial ni profunda. Se

observa muñón umbilical necrótico, sin signos de flogosis periumbilical. Genitales masculinos externos normoconfigurados, se evidencia sonda vesical N° 5 abierta a colector. Extremidades eutróficas, móviles, sin presencia de edema. Previo a la intervención quirúrgica colocan vía central trilúmen para la administración de sedación y analgesia.

Cuadro 4. Protocolo utilizado previo al procedimiento quirúrgico

Lavado de manos quirúrgico	Jabón antiséptico Soluhex y cepillo esponja Tecno - Scrub
Secado de manos	Compresas estériles
Vestimenta para la instrumentista y colocación de guantes	Técnica cerrada
Preparación de las mesas quirúrgicas	Mesa auxiliar y mesa de Mayo
Conteo de material misceláneo	Gasas, compresas, suturas, hojillas de bisturí, solución 0,9%, solución jabonosa, agua oxigenada, jeringas, guantes, apósitos estériles: Tegaderm
Vestimenta para el cirujano y ayudantes	Técnica abierta o asistida
Posición de elección para el procedimiento quirúrgico	Decúbito supino
Anestesia	Inducción: Fentanilo Relajación: rocuronio Mantenimiento: sevoflurano Reversión: no se revirtió
Preparación del campo quirúrgico en el paciente	Asepsia y antisepsia del sitio quirúrgico. Colocación de sábanas cefálica, podálica, fenestrada y campos estériles. Posterior a ello colocación de conexiones para la aspiración, electrobisturí y pinzas de campo.

Fuente: elaboración propia, siguiendo la normativa para publicar casos clínicos quirúrgicos[11].

2.b. Transoperatorio

Cuadro 5. Orden secuencial de los tiempos quirúrgicos durante el procedimiento

Paso N°	Procedimiento	Instrumental/ material
1	Incisión mediana supraumbilical con bisturí frío	Mango de bisturí N° 3 con hojilla N° 15, pinzas de disección sin diente
2	Hemostasia	Compresas, Gasas RX
3	Apertura de planos: Tejido subcutáneo	Bisturí frío + pinzas de disección + Separadores de Farabeuf
	Aponeurosis	Pinzas de Halsted o mosquito, tijera de Metzenbaum
	Se divulsionan los músculos	
	Peritoneo	Pinzas de Halsted y electrobisturí
4	Hemostasia	Electrocauterio, compresas
5	Apertura de cavidad abdominal y exploración	Farabeuf
6	Tracción del contenido abdominal secuestrado en cavidad torácica	Pinzas de Foerster atraumática o lisa, manual
7	Lavado de asas intestinales con solución 0,9%	Jeringa sin aguja con solución 0,9%
8	Cierre primario del defecto diafragmático	Pinzas de Halsted o mosquito, valvas maleables, separadores de Farabeuf,

		pinzas de disección sin diente, portaagujas con sutura Prolene 2 – 0 y tijera de Mayo
9	Exposición de asas intestinales para exploración	Compresas con solución 0,9% tibia
10	Cierre de defecto secundario en mesenterio	Pinzas de disección sin diente, portaagujas con sutura crómico 4 – 0 y tijera de Mayo
11	Reposición de asas intestinales en cavidad abdominal	Manual
12	Verificación de hemostasia	
13	Síntesis por planos Órgano: diafragma	Prolene 2 – 0
	Peritoneo	Vicryl 3 – 0
	Músculo	Vicryl 3 – 0
	Aponeurosis	Vicryl 3 – 0
	Tejido celular subcutáneo	Crómico 4 – 0
	Piel	Nylon 4 – 0
14	Limpieza del área abdominal, cura y retiro de campos e instrumental	Solución 0.9%, alcohol, gasas simples, apósito de cura quirúrgica

Fuente: elaboración propia, siguiendo la normativa para publicar casos clínicos quirúrgicos[11].

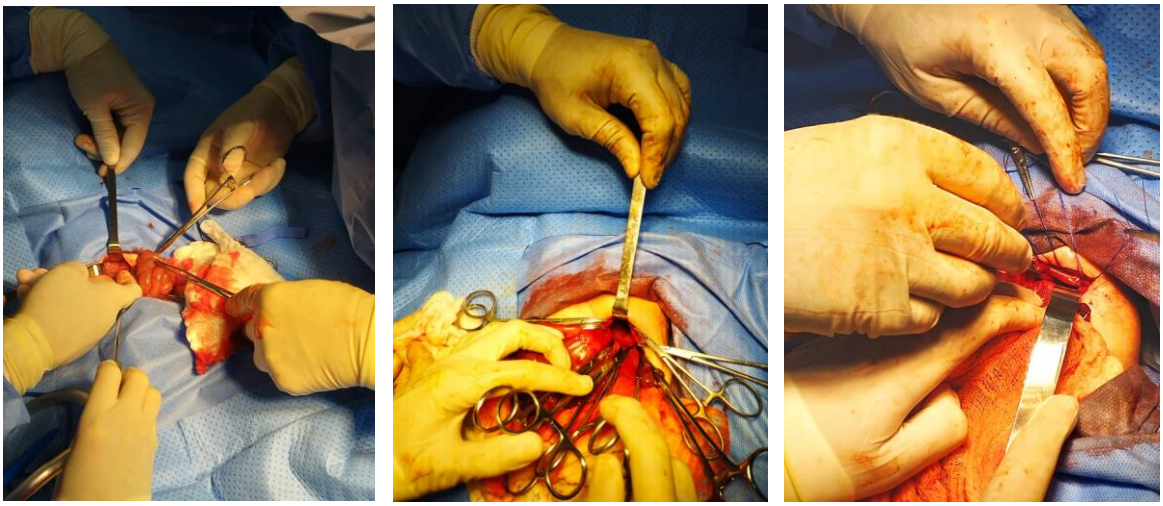

Imagen A **Imagen B** **Imagen C**

Imagen 2. Imágenes transoperatorias: Imagen A, muestra la tracción de asas de la cavidad torácica; en la Imagen B, se observa el defecto diafragmático y la Imagen C, evidencia el cierre de este defecto.
Fuente: historia clínica del paciente.

Instrumental básico utilizado

A propósito de este caso, se utilizó el Set Neonatal o la caja de Recién Nacido que se compone de la siguiente manera.

- Equipo 1: 05 baby mosquitos curvos, 05 baby mosquitos rectos, 05 mosquitos curvos, 06 mosquitos rectos, 02 Allis de 12 cm

- Equipo 2: 02 císticos, 02 baby Foerster, 04 Babcock, 03 portaagujas, 02 Metzenbaum

curvas, 01 de Mayo recta, 02 Backaus

- Complemento: 01 juego de Farabeuf pequeños, 01 juego de Deaver, 01 juego de separadores Hartman, 03 valvas maleables, 03 valvas suprapúbicas pequeñas, 01 mango de bisturí N° 3, 01 cánula Frazier N° 10, 02 Brown con diente y sin diente.

2.c. Postoperatorio

Postoperatorio inmediato: paciente de dos días de vida que egresa de mesa operatoria en condiciones clínicas regulares, sin embargo, no se revierte sedación ya que el neonato es entregado con manejo de la vía aérea bajo VPP a la UARN inmediatamente posterior a su salida de pabellón quirúrgico. Al ingreso en esta unidad, sus signos vitales: $SatO_2$: 89%, FC: 178 lpm, FR: 55, Temp: 35,8° C. Hipotérmico, mucosa oral húmeda, piel pálida y fría. Se coloca en incubadora cerrada, bajo confort térmico (34°C) y manta térmica. Se conecta a ventilador mecánico bajo la modalidad de CMV con los parámetros PIM: 20, FiO_2: 95%, FR: 55, Ti: 0.40, PEEP: 6. En ocasiones se observa desacoplado a ventilador, Silverman de 2 puntos, dado por retracción subxifoidea. Asimismo, se evidencia tubo en hemitórax derecho conectado a fiola oscilante y burbujeante parcialmente. Abdomen globoso, distendido y brilloso. Se observa herida en región mediana supraumbilical, con apósitos limpios y secos. Genitales masculinos externos normoconfigurados, sonda vesical N°5 abierta a colector. Extremidades móviles, sin edema.

Postoperatorio mediato: el paciente fallece por complicaciones asociadas a la patología presentada.

— DISCUSIÓN

La incidencia de esta patología y sus múltiples comorbilidades asociadas constituyen una traba en la investigación prospectiva. En consecuencia, se hace casi inaccesible la obtención de guías y protocolos que dicten un manejo estandarizado para la misma desde el punto de vista médico – quirúrgico como también para la actuación de enfermería. Sin embargo, como se mencionó anteriormente, la HDC es un cuadro representativo de resolución netamente quirúrgica, por la cual los pacientes deben someterse a cirugías donde se obliteren o disminuyan los riesgos vinculados a la misma tomando en cuenta el estado preoperatorio del paciente y los múltiples factores que pudiesen intervenir en el resultado del procedimiento. A propósito de este caso, se evidencia una estrecha correlación con la literatura antes descrita, observándose una HD posterolateral izquierda donde el contenido herniado fue dado por estómago, colon, intestino delgado y bazo.

En el estudio de las HDC, las pruebas de tamizaje prenatal son relevantes, puesto que cerca de la mitad de los casos suelen ser detectados a través del estudio ecosonográfico. Se debe realizar un adecuado diagnóstico diferencial de lo observado en la ecografía prenatal al momento del nacimiento. Es indispensable la realización de una radiografía de tórax donde se observarán asas a nivel intratorácico y desplazamiento del mediastino[12]. De la misma manera, fue abordado el

paciente del actual caso, ya que presentaba diagnóstico prenatal donde a las 30 semanas de gestación se evidenciaba una patología cardiaca fetal y un Alto Riesgo Obstétrico (ARO) II por tabique uterino hacia cuerno izquierdo 1 cm que podía comprometer estructuras fetales, concluyendo en el mismo que este interfería con la adecuada acomodación del feto. Sin embargo, a la semana 32 se realiza un USG evidenciándose los siguientes hallazgos: 1. Patología abdominal fetal: hernia diafragmática 2. Dextrocardia, donde posterior a ello se decide la hospitalización oportuna y la organización del plan quirúrgico pertinente, salvaguardando de esta manera la vida del binomio madre e hijo.

Los diferentes escenarios clínicos pueden observarse desde un recién nacido asintomático, que puede presentar dificultad respiratoria retardada, así como un cuadro de dificultad inmediata el cual progresa de manera rápida y devastadora a insuficiencia respiratoria como se reportó en el paciente en cuestión, tomando en consideración los hallazgos antes descritos en sala de partos, antes de su traslado a la UARN se proporciona soporte ventilatorio inmediato, constituyendo este el factor imprescindible en el manejo de la HDC. Es importante que la ventilación sea suave, evitando altas presiones, por lo que lo más adecuado es realizar el traslado con ventilador o en su defecto con reanimador neumático neonatal evitando la bolsa autoinflable[7].

Una vez que el neonato se observe estable tiene indicación de tratamiento quirúrgico ya sea de manera abierta, facilitando de manera importante la reducción del defecto herniario y el correcto posicionamiento de los órganos en la cavidad abdominal como fue en este caso o a través de un abordaje quirúrgico mínimamente invasivo permitiendo así la rápida recuperación posquirúrgica. Los resultados de la técnica quirúrgica fueron satisfactorios y no se presentó ninguna complicación asociada a la cirugía. Sin embargo, el pronóstico y la sobrevida de estos pacientes se correlacionan frecuentemente al grado de severidad de hipoplasia pulmonar y las secuelas pulmonares secundarias a esta[13]; causas por las cuales el paciente objeto de estudio fallece a los 5 días de vida.

— CONCLUSIÓN

La intervención del profesional de enfermería constituye el factor vertebrador en la atención y cuidado del paciente, asimismo, su papel protagónico radica en brindar cuidados específicos y oportunos a la forma en que una persona responde a una enfermedad. En la actualidad, los procesos quirúrgicos no escapan de nuestra cotidianeidad, por el contrario, abarcan una parte sustancial del quehacer diario de la enfermería los cuales ameritan intervenciones particulares expresadas en conocimiento científico y humanístico; es decir, el profesional de enfermería no debe ser solamente acreedor de un conocimiento teórico – práctico en esta área de suma importancia sino también partícipe y protagonista de la transformación de la técnica quirúrgica a la humanización de la asistencia.

Si bien es cierto, en el área quirúrgica la atención al paciente es casi impersonal y los problemas del individuo como ente biopsicosocial son ignorados por distantes razones: 1. Bien sea porque el quirófano es un espacio complejo donde deben seguirse rigurosamente normas y

estándares las cuales permiten mitigar la confusión, mantener la coordinación de las actividades y favorecer el desarrollo de habilidades en los procedimientos quirúrgicos, 2. Por las condiciones inherentes al mismo en la que se deben mantener los pacientes, es decir, bajo sedación y anestesia o por cualquier otro motivo. Sin embargo, el área quirúrgica también constituye el sitio de vivencias emotivas y el lugar donde afloran sentimientos de empatía y sensibilidad ante un paciente que se encuentra vulnerable.

El quirófano es un servicio de transición, de paso rápido, de estadía frecuentemente corta. En los servicios de emergencia o de hospitalización, enfermería, planifica y ejecuta intervenciones que vayan encaminadas a satisfacer necesidades como un ente integral y en consecuencia se va fomentando una relación estrecha e íntima con el paciente. Lejos de ello, en el quirófano se necesita establecer relaciones rápidas y efectivas.

No obstante, el profesional de enfermería que labora en las áreas quirúrgicas necesita aprender a desaprender esas conductas de lejanía con el paciente y su familia que son rígidas y se mantienen alejadas de la experiencia vivencial del entorno quirúrgico, así como, centrarse e integrarse en la atención total del paciente, enfocando el cuidado tanto en el conocimiento, implementación y ejecución de procedimientos técnicos y quirúrgicos, como en la manifestación de una atención humanizada e integral.

En la medida de lo posible para la humanización del cuidado en el área quirúrgica, la responsabilidad del profesional de enfermería radica en la capacidad de crear un ambiente flexible, abierto y respetuoso que haga sentir la mayor seguridad y confianza posible no solo a los pacientes sino también a sus familiares, ya que la experiencia quirúrgica puede cambiar drásticamente – de manera positiva o negativa – la vida del núcleo familiar.

— REFERENCIAS BIBLIOGRÁFICAS

1. Galindo F. Enciclopedia de cirugía digestiva. Estómago y duodeno, yeyunoíleon, obesidad mórbida, peritoneo y diafragma. Vol. II. 2a. ed. [Internet]. Buenos Aires: Interamericana SA; 2009 [consultado: 10 de noviembre de 2023]. Disponible en: https://es.scribd.com/document/354520458/Enciclopedia-de-Cirugia-Digestiva
2. Pérez L. Evaluación por imágenes del diafragma en el niño. Rev. chil. enf. respir. [Internet]. 2012 [consultado: 12 noviembre 2023]; 28(3):236-248. Disponible en: https://www.scielo.cl/scielo.php?script=sci_arttext&pid=S0717-73482012000300009&lng=en&nrm=iso&tlng=en
3. Sadler T.W. Embriología médica. 14a ed. Philadelphia: Wolters kluwer; 2019.
4. Sobrero H, De los Santos J, Patiño S, Sienra C, Ormachea M, Bottaro S, et al. Asistencia del recién nacido con hernia diafragmática congénita. Arch. Pediatr. Urug. [Internet] 2023 [consultado: 13 de noviembre de 2023]; 94(1):e801. Disponible en: http://www.scielo.edu.uy/scielo.php?script=sci_arttext&pid=S1688-12492023000101801&lng=es
5. Arias Y, Goire G, Aguirre A, Calzado G, Vazquez R, Bolivar D. Hernia diafragmática

congénita de Bochdalek e isomerismo izquierdo en un neonato prematuro. Revista Cubana de Cardiología y Cirugía Cardiovascular [Internet] 2020 [consultado: 15 de noviembre de 2023]; 26(1) Disponible en: https://revcardiologia.sld.cu/index.php/revcardiologia/article/view/889

6. Lizano MJ, Arroyo D, Gamboa F. Hernia diafragmática congénita: una actualización en el abordaje diagnóstico y terapéutico. Revista Médica Sinergia [Internet] 2023 [consultado: 13 de noviembre de 2023]; 8(4). Disponible en: https://revistamedicasinergia.com/index.php/rms/article/view/974

7. Rojas M, Badilla J. Hernia diafragmática en pediatría. Med. leg. Costa Rica [Internet] 2019 [consultado: 29 de enero de 2024]; 36(1):101-109. Disponible en: http://www.scielo.sa.cr/scielo.php?script=sci_arttext&pid=S1409-00152019000100101&lng=en

8. Herdman H, Kamitsuru S, Takáo C. Diagnósticos de Enfermería. Definiciones y Clasificación 2021-2023. 12a ed. Nueva York: Thieme; 2021.

9. Moorhead S, Johnson M, Maas ML, Swanson E. Clasificación de Resultados de Enfermería (NOC). 5a ed. Barcelona, España: Elsevier; 2014.

10. Bulechek M, Butcher K, Dochterman JM, Wagner CM. Clasificación de Intervenciones de Enfermería (NIC). 6a ed. Barcelona, España: Elsevier; 2014.

11. Fernández A, Vega M. Esquema para el caso clínico-quirúrgico. Material elaborado con fines docentes. Mérida-Venezuela: Universidad de Los Andes, Escuela de Enfermería; 2023.

12. García L, Cruz A, Alfonso A, Angulo C, Silva S, Delgado A. Hernia diafragmática congénita derecha: reporte de un caso exitoso tratado por toracoscopia. Sociedad Colombiana de Pediatría [Internet] 2023 [consultado: 20 de noviembre de 2023]; 56(3). Disponible en: https://revistapediatria.org/rp/article/view/438

13. Maldonado P, Aguilar J, Maldonado M. Hernia Diafragmática Congénita Tardía, a propósito de un caso. Revista Médica HJCA [Internet]. 2023 [consultado: el 28 de noviembre de 2023]; 15(1):39-43. Disponible en: https://revistamedicahjca.iess.gob.ec/ojs2/index.php/HJCA2/article/view/41