



Tratamiento de hemangioma bucal con polidocanol al 1%

Treatment of oral hemangioma with 1% polidocanol

PINO-VALBUENA, MARIA VALESKA¹; ZERPA-RONDON, LILIANA DEL CARMEN²; SALAS-VERA, CARMEN³; PINO-VALBUENA, CRISTIAN³

¹Universidad de Los Andes, Mérida, Venezuela

²Instituto Autónomo Hospital Universitario de Los Andes, Mérida, Venezuela

³Centro Vascular Vesalius C.A, Mérida, Venezuela

Autor de correspondencia
mariavaleskapv@gmail.com

Fecha de recepción
16/06/2025

Fecha de aceptación
21/08/2025

Fecha de publicación
17/11/2025

Autores

Pino-Valbuena, Maria Valeska
Estudiante de Medicina de la Universidad de Los Andes, Mérida, Venezuela
Correo-e: mariavaleskapv@gmail.com
ORCID: <https://orcid.org/0009-0004-8352-9117>

Zerpa -Rondon, Liliana del Carmen
Médico cirujano, Universidad de Los Andes, Mérida, Venezuela
Residente de Cirugía General Instituto Autónomo Hospital Universitario de Los Andes
Correo-e: lilianazerpar@gmail.com
ORCID: <https://orcid.org/0009-0005-7956-2536>

Pino-Valbuena, Cristian Jhonnatan
Médico Especialista en Cirugía General
Médico Especialista en Cirugía Vascular Periférica, Angiología y Linfología
Correo-e: cristianpino_1@hotmail.com
ORCID: <https://orcid.org/0000-0002-2026-8827>

Salas-Vera, Carmen Elena
Médico Especialista en Cirugía General
Médico Especialista en Cirugía Vascular Periférica, Angiología y Linfología
Correo-e: mayita179@hotmail.com
ORCID: <https://orcid.org/0000-0003-0066-4600>

Citación:

Pino-Valbuena, M.; Zerpa-Rondon, Liliana del C.; Salas-Vera, C.; Pino-Valbuena, C.. (2025). Tratamiento de hemangioma bucal con polidocanol al 1%. *GICOS*, 10(3), 152-158
DOI: <https://doi.org/10.53766/GICOS/2025.10.03.11>



RESUMEN

Los hemangiomas son neoplasias vasculares benignas poco frecuentes en la cavidad oral, su crecimiento es rápido durante los primeros meses de vida, seguido de una fase de regresión. Clínicamente, se manifiestan como manchas maculares que pueden blanquearse al presionarlas. La mayoría son lesiones aisladas un 70% se resuelven espontáneamente antes de los 7 años. Para los hemangiomas que no involucionan, se utilizan tratamientos como la escleroterapia cuyo tratamiento depende del grado de severidad y características de la lesión. En este caso, se presenta una mujer de 62 años que acude a consulta con una lesión violácea en el vestíbulo bucal derecho, la cual fue observada con ecografía Doppler confirmando el diagnóstico, es tratada con Polidocanol al 1% (técnica de Tessari) en intervalos de 12 días durante 3 sesiones, logrando una remisión completa sin complicaciones en 36 días. Este resultado demuestra la eficacia de la escleroterapia con espuma a concentraciones bajas de Polidocanol siendo esta una técnica innovadora que mejora la distribución del agente esclerosante y reduce complicaciones en el manejo de lesiones vasculares, provocando trombosis ocliterante del espacio hemangiomaso y posterior fibrosis de los espacios endoteliales, desencadenando la regresión de la lesión, reduciendo riesgos y garantizando éxito clínico y estético.

Palabras clave: hemangioma, boca, escleroterapia, polidocanol.

ABSTRACT

Hemangiomas are rare benign vascular neoplasms in the oral cavity. They grow rapidly during the first months of life, followed by a phase of regression. Clinically, they manifest as macular spots that may whiten when pressed. Most are isolated lesions, and 70% resolve spontaneously before the age of 7. For hemangiomas that do not regress, treatments such as sclerotherapy are used, depending on the severity and characteristics of the lesion. In this case, a 62-year-old woman presented with a violaceous lesion in the right buccal vestibule, which was observed with Doppler ultrasound confirming the diagnosis. She was treated with 1% polidocanol (Tessari technique) at 12-day intervals for 3 sessions, achieving complete remission without complications in 36 days. This result demonstrates the efficacy of foam sclerotherapy with low concentrations of polidocanol, an innovative technique that improves the distribution of the sclerosing agent and reduces complications in the management of vascular lesions, causing obliterative thrombosis of the hemangiomasous space and subsequent fibrosis of the endothelial spaces, triggering regression of the lesion, reducing risks, and ensuring clinical and aesthetic success.

Keywords: hemangioma, mouth, sclerotherapy, polidocanol.

INTRODUCCIÓN

Los hemangiomas son neoplasias vasculares benignas, tienen una presentación variable, dependerá de la localización, el grado de congestión y profundidad del tejido afectado Kalmegh y Hande (2024). Suele aparecer en cabeza y cuello en un 60% al 70% (Brett, 2024; Sangma y Patar, 2017), no obstante, en cavidad oral es inusual (Aloyouny et al, 2022), tiene una prevalencia de 14,3% (Kalmegh y Hande, 2024). Se observa sobre todo en labios, lengua, paladar y mucosa yugal (Brett, 2024). Según Aloyouny et al. (2022), son escasos los reportes en vestíbulo bucal. Es más frecuente en mujeres 3:1, fundamentalmente en raza blanca.

Clínicamente, el hemangioma se caracteriza por un rápido crecimiento posnatal (fase proliferativa) durante los primeros 8 a 12 meses, seguido de una lenta regresión durante 5 a 8 años (fase involutiva) (Brett, 2024; Kalmegh y Hande, 2024; Sangma y Patar, 2017). La Sociedad Internacional para el Estudio de Anomalías Vasculares (ISSVA) ratifica la subdivisión de las anomalías vasculares en dos subgrupos: tumoraciones vasculares, donde incluyen a los hemangiomas y malformaciones vasculares (Brett, 2024).

Conforme a Sangma y Patar (2017), el primer signo de un hemangioma es una mancha macular que se blanquea al presionarla o un área localizada de telangiectasia rodeada por un halo. En raras ocasiones, un hemangioma completamente desarrollado está presente al nacer. El 80% de los hemangiomas se presentan como una lesión aislada, mientras que el 20% son hemangiomas múltiples; más del 70% resuelve espontáneamente a los 7 años, sin embargo, el hemangioma no involucionado, ameritará tratamiento médico. Existen varios métodos terapéuticos, desde escisiones quirúrgicas hasta procedimientos mínimamente invasivos como la escleroterapia con espuma, se ha demostrado como dosis pequeñas de estas sustancias pueden ser eficaces y seguras (Kato et al., 2024), de tal forma que generan beneficio estético al disminuir el riesgo de cicatrización inadecuada y una intervención quirúrgica subsiguiente (Sangma y Patar, 2017).

Cabe señalar que dentro de las sustancias esclerosantes se encuentra el Polidocanol, agente más usado por tener menor efecto adverso, encargado de lisar la capa endotelial y llevar a cabo la obliteración del vaso afectado. Se ha informado sobre su eficacia en el 90% de las malformaciones venosas orales (OVM) (Kato et al., 2024; Sangma y Patar, 2017). Pese a lo cual, fueron pocos los casos reportados en la base de datos sobre hemangiomas orales tratados con espuma de Polidocanol. El siguiente caso clínico tiene como objetivo describir la resolución clínica de una paciente con hemangioma en vestíbulo bucal tratado con Polidocanol al 1% a través de la técnica de Tessari.

CASO CLÍNICO:

Se trata de paciente femenino de 62 años de edad, con antecedente de insuficiencia venosa en miembros inferiores. Quien es referida del servicio de Otorrinolaringología, en vista de autodetección de lesión violácea en región vestibular derecha de cavidad oral, de 2 cm aproximadamente, ocasionalmente dolorosa, de probable origen vascular desde hace aproximadamente 6 años.

Al examen físico intrabucal, se observa lesión submucosa en el vestíbulo maxilar inferior derecho, opuesto a

los dientes 43 y 44 según la nomenclatura de la Federación Dental Internacional (FDI), de 2 x 2 cm de diámetro, coloración violácea, superficie lisa, base sésil, bordes definidos, consistencia blanda e indolora, edéntula parcial en arcada inferior, no se evidenciaban ganglios palpables a nivel cervical, resto de la exploración física sin alteración (ver Figura 1).

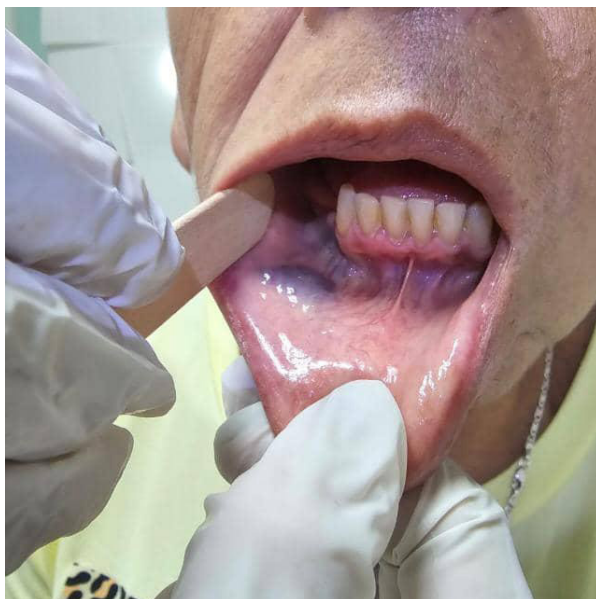


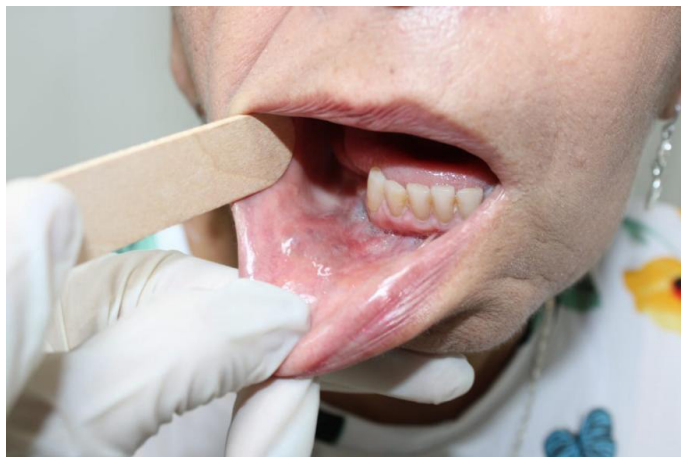Figura 1:

Lesión inicial al momento del examen físico intraoral.

Se solicita Ultrasonido Doppler Triplex Vascular Carotídeo – Vertebral, con hallazgos sugestivos de hemangioma en cavidad oral. Una vez establecido el diagnóstico definitivo se plantea sesiones de esclerosis con Polidocanol en FOAM por técnica de Tessari, con el objetivo de obliterar los vasos venosos. Se llevaron a cabo 3 sesiones con intervalos de 12 días, usando infiltraciones locales intralesionales de 1 ml de Polidocanol al 1%, demostrando 100% de efectividad, logrando una remisión completa del hemangioma. Posterior al cumplimiento del tratamiento, se indica control en 1 mes para seguimiento del caso clínico y registro fotográfico (ver Figura 2).

Figura 2:

Área de lesión posterior al esquema de tratamiento.



DISCUSIÓN

Los hemangiomas son lesiones hamartomas que pueden surgir de forma congénita o desarrollarse durante las primeras semanas de vida, la fisiopatología de estas lesiones se atribuye a un desequilibrio en la angiogénesis, específicamente en los factores de crecimiento angiogénicos, como el “factor de crecimiento endotelial vascular” y el “factor de crecimiento fibroblástico β ” (Kalmegh y Hande, 2024), la cual provoca una proliferación descontrolada de elementos celulares. (Santana et al., 2024)

Existen dos subtipos de hemangioma: el hemangioma capilar (HC) y el hemangioma cavernoso. El tipo capilar se presenta como una lesión plana, en contraste con el hemangioma cavernoso, que se presenta como una lesión elevada y consiste en grandes canales vasculares dilatados llenos de sangre (Brett, 2024; Kalmegh y Hande, 2024; Santana et al., 2024); a nivel histológico, se caracterizan por presentar células endoteliales prominentes con membranas basales estratificadas y una alta presencia de mastocitos (Aloyouny et al., 2022; Brett, 2024; Kalmegh y Hande, 2024). Los estudios inmunohistoquímicos revelan un incremento de vitronectina y perlecano (Sangma y Patar, 2017).

Para diferenciar con precisión los hemangiomas de las malformaciones vasculares se recomienda el marcador GLUT-1. En la mayoría de los casos (hasta un 93%), el diagnóstico es clínico y no requiere exámenes complementarios. Sin embargo, cuando es necesario confirmar la sospecha, la ecografía realizada por un especialista es una opción rápida y eficaz. La ecografía Doppler color, en particular, es útil para clasificar las lesiones según su flujo sanguíneo (alto o bajo) (Sangma y Patar, 2017).

Estas lesiones que ocurren dentro y alrededor de la cavidad oral, son relativamente raras y, por lo tanto, infrecuentemente vistas por profesionales médicos; principalmente afectan los labios, la lengua, la mucosa bucal y el paladar (Aloyouny et al., 2022; Brett, 2024; Kalmegh y Hande, 2024). La paciente presentó un hemangioma en el vestíbulo bucal inferior derecho, siendo llamativo la ubicación del mismo puesto que la paciente niega antecedentes de traumatismos.

Una vez confirmado el diagnóstico, las opciones de terapia actuales incluyen embolización endovascular sola o junto con cirugía, inyección de agente esclerosante intralesional, uso de láser, esteroides sistémicos (Aloyouny et al., 2022; Kalmegh y Hande, 2024), escisión quirúrgica, escleroterapia y crioterapia, de acuerdo con Sangma y Patar (2017), hasta el momento, no existe un tratamiento que sea ampliamente considerado el gold standard.

En comparación con los agentes esclerosantes líquidos convencionales, se ha informado que la escleroterapia se evalúa como rápida, relativamente simple, efectiva y económica (Han et al., 2025). Asimismo, el uso con espuma es más eficaz en concentraciones bajas y en dosis pequeñas, ya que esta desplaza la sangre en lugar de mezclarse y diluirse con ella, facilita un reparto homogéneo del esclerosante sobre la superficie endotelial, y finalmente la ecogenicidad de las micro burbujas, que la hacen directamente visible junto con su consistencia manejable, hacen que pueda distribuirse más fácilmente a lo largo de la zona tratada (Álvarez et al., 2021)

reduciendo las complicaciones y permitiendo un tratamiento seguro y eficaz.

Tal y como mencionan Kato et al. (2024), la escleroterapia con espuma consiste en la combinación de un agente esclerosante con gas (aire o CO₂) para crear una solución espumosa. Esta innovadora técnica tuvo sus inicios en 1939 cuando McAusland trató telangiectasias mediante la agitación vigorosa del esclerosante en un frasco con tapón de goma, generando así la primera espuma terapéutica. Posteriormente, en 1944, Orbach conceptualizó este procedimiento como un “método de oclusión aérea”; la formulación espumosa ofrece mayor eficacia terapéutica incluso a bajas concentraciones y con menores dosis, característica que no solo minimiza los efectos adversos, sino que también garantiza un perfil de seguridad más favorable. La eficacia del tratamiento guarda relación directa con el tamaño de las burbujas: a menor diámetro de la espuma, mejores resultados clínicos. A su vez, la técnica de Tessari establece que la proporción ideal entre solución esclerosante y aire es de 1:4. Además, realizar más de 20 ciclos de bombeo no mejora significativamente la calidad de la espuma generada.

La escleroterapia, por lo tanto, es una técnica bien aceptada para el tratamiento de los hemangiomas bucales de pequeñas dimensiones, además de ser una opción terapéutica efectiva, no invasiva, de bajo costo, de fácil aplicación, menor riesgo de hemorragia y la instalación de un trauma quirúrgico reducido (Masi Miranda et al., 2021).

Según indican Han et al. (2025), el polidocanol, también conocido como lauromacrogol, es un anestésico local que causa trombosis y obliteración de la luz vascular. Se ha utilizado en escleroterapia durante varias décadas. Inicialmente popularizado para el tratamiento de venas varicosas y otras malformaciones venosas.

En consonancia con lo expuesto por Santana et al. (2024), el polidocanol (3%, 1% o 0,5%) es el agente esclerosante utilizado en el tratamiento de los hemangiomas orales, actúa provocando una reacción inflamatoria localizada, trombosis obliterante del espacio hemangiomaso y posterior fibrosis de los espacios endoteliales, provocando la regresión de la lesión. Molecularmente es un detergente formado por un compuesto no iónico (El hidroxipolietoxidodecano), con doble acción: hidrófoba (grupo dodecilo) e hidrofílica (grupo polioxietileno), permite inhibir el crecimiento tumoral e iniciar la regresión de las lesiones. Activa las vías de señalización intracelular que regulan la liberación de calcio intracelular y la producción de óxido nítrico, induciendo además citotoxicidad o muerte (Han et al., 2025; Fukuzawua et al., 2021). Aunando al efecto esclerosante, se ha evidenciado un bajo nivel de efectos adversos (Gao et al., 2018) a pesar de que la literatura describe una variedad de estos.

En nuestro caso, se realizaron 3 sesiones de escleroterapia en intervalos de 12 días con polidocanol al 1% obteniendo una evolución satisfactoria tal y como Álvarez et al. (2021) también lo señalan, sin embargo, diversos autores consultados utilizan la sustancia esclerosante al 3%.

CONCLUSIONES

Los hemangiomas orales son neoplasias vasculares benignas con una presentación clínica variable, influenciada

por su localización y características tisulares. A pesar de su éxito reportado en malformaciones venosas, la evidencia sobre su uso en hemangiomas orales sigue siendo limitada, destacando la necesidad de más estudios que validen su aplicación clínica. Este enfoque representa una alternativa terapéutica prometedora, al combinar efectividad, menor invasividad y resultados estéticos favorables frente a intervenciones quirúrgicas.

CONFLICTO DE INTERÉS

Los autores declaran no presentar conflictos de interés.

REFERENCIAS

- Aloyouny, A. Y., Alfaifi, A. J., Aladhyani, S. M., Alshalan, A. A., Alfayadh, H. M., & Salem, H. M. (2022). Hemangioma in the lower labial vestibule of an eleven-year-old girl: A case report. *World Journal of Clinical Cases*, *10*(5), 1617–1622. <https://doi.org/10.12998/wjcc.v10.i5.1617>
- Álvarez, M. B., Recúpero, M. P., Rodríguez, A. N., Gonzalez Mac Donald, M., y Campero, M. I. (2021). Tratamiento de anomalías vasculares en cavidad oral con sustancias esclerosantes: Reporte de 2 casos clínicos. *Revista FOUNT*, *44*, 34–36. <https://www.odontologia.unt.edu.ar/revistas/44.pdf>
- Brett, S. (2024). *Oral hemangiomas: Practice essentials, pathophysiology, etiology*. Medscape. <https://emedicine.medscape.com/article/1080571-overview?form=fpf>
- Fukuzawua, S., Yamagata, k., Okubo-sato, M., Terada, K., Uchida, F., Ishibashi-Kannoy, N., & Bukawa, H. (2021). Therapeutic Effect of Polidocanol Sclerotherapy on Oral Vascular Malformations. *Dentistry journal*, *9*(10), 119. <https://www.mdpi.com/2304-6767/9/10/119>
- Gao, Z., Zhang, Y., Li, W. & Shi, C. (2018). Effectiveness and safety of polidocanol for the treatment of hemangiomas and vascular malformations: A meta-analysis. *Dermatol Ther*. *31*(1). <https://pubmed.ncbi.nlm.nih.gov/29082587/>
- Han, L. N., Wang, Y. B., Tian, R. X., Huang, W. Y., Smeets, R., Gosau, M., Kluwe, L., Yan, M., Rutkowski, R., & Friedrich, R. E. (2025). Sclerotherapy With Polidocanol Is Highly Effective for Treating Oral Cavernous Hemangiomas in Children. *In vivo*, *39*(4), 2109–2114 <https://doi.org/10.21873/invivo.14006>
- Kalmegh, P. P., & Hande, A. (2024). Lobular capillary hemangioma of the buccal mucosa: A rare presentation. *Cureus*, *16*(7), e65904. <https://doi.org/10.7759/cureus.65904>
- Kato, T., Katayama, Y., Fukuhara, S., Watanabe, T., Yamanaka, S., Nakao, K., et al. (2024). Efficacy of foam sclerotherapy with polidocanol for the management of oral venous malformations. *Medicine International (London)*, *4*(3), 24. <https://doi.org/10.3892/mi.2024.148>
- Masi Miranda, B. M., Britez Carli, R., & Aira, M. F. (2021). Tratamiento de hemangioma lingual con polidocanol al 0.5%: Relato de caso clínico. *Paraguay Oral Research*, *8*(1), 47. <https://docs.bvsalud.org/biblioref/2019/10/1021725/tratamiento-de-hemangioma-lingual.pdf>
- Sangma, R., & Patar, M. (2017). Role of polidocanol as sclerosant in treatment of hemangiomas of head and neck region. *Bengal Journal of Otolaryngology and Head & Neck Surgery*, *25*(3), 148–153. <https://doi.org/10.47210/BJOHNS.2017.V25I3.136>
- Santana, J. V. F., Freire, R. T., Amorim, K. S., Oliveira, I. T. S., Rios, M. S., & Almeida, L. M. (2024). Polidocanol a 1% como opção ao tratamento cirúrgico dos hemangiomas orais: Relato de casos clínicos. *Brazilian Journal of Implantology and Health Sciences*, *6*(1), 2106–2119. <https://bjih.emnuvens.com.br/bjih/article/view/1329/1532>