



Tumor adrenal de células cromafines, manejo laparoscópico: a propósito de un caso

Chromafin cells adrenal tumor, laparoscopic management: a case report

BRICEÑO, JESUS¹; FERREIRA, ELUVIA¹; UZCÁTEGUI, ESTRELLA¹; VERGARA, RAMÓN¹

¹Instituto Autónomo Hospital Universitario de Los Andes. Mérida Venezuela

Autor de correspondencia
drjbriceno@gmail.com

Fecha de recepción
04/05/2025

Fecha de aceptación
22/08/2025

Fecha de publicación
17/11/2025

Autores

Briceño, Jesús
Médico cirujano y residente de cuarto año de Cirugía General, Universidad de Los Andes - Instituto Autónomo Hospital Universitario de Los Andes, Mérida-Venezuela
Correo-e: drjbriceno@gmail.com
ORCID: 0009-0007-9072-5353

Ferreira, Eluvia
Médico Cirujano y Especialista en Cirugía General, Universidad de Los Andes. Cirugía laparoscópica, Universidad Nacional del Nordeste Corrientes, Argentina. Especialista adjunto al Servicio de Cirugía General, Instituto Autónomo Hospital Universitario de Los Andes, Mérida-Venezuela
Correo-e: Margafe.ef@gmail.com
ORCID: 0009-0000-8034-9752

Uzcátegui, Estrella
Médico Cirujano y Especialista en Cirugía General, Universidad de Los Andes. Doctorado en Ciencias Médicas, Universidad del Zulia. Maestría en trasplante de órganos sólidos, Universidad Autónoma de Barcelona, España. Cirugía Hepatobiliopancreática, Hospital Clinic Barcelona, España. Cirugía Percutánea, Hospital José de San Martín-Universidad de Buenos Aires, Argentina. Especialista adjunto al Servicio de Cirugía General- Instituto Autónomo Hospital Universitario de Los Andes- Mérida-Venezuela
Correo-e: estrellau@hotmail.com
ORCID 0000-0003-4855-489X

Vergara, Ramón
Médico Cirujano y Especialista en Cirugía General, Universidad de Los Andes. Coloproctología- Centro Médico Docente la Trinidad, Caracas-Venezuela. Especialista adjunto al Servicio de Cirugía General- Instituto Autónomo Hospital Universitario de Los Andes- Mérida-Venezuela
Correo-e: coloproctologiamerida@gmail.com
ORCID: 0000-0002-0617-0049

Citación:

Briceño, J.; Ferreira, E.; Uzcátegui, E.; Vergara, R. (2025). Tumor adrenal de células cromafines, manejo laparoscópico: a propósito de un caso. *GICOS*, 10(3), 159-167

DOI: <https://doi.org/10.53766/GICOS/2025.10.03.12>



RESUMEN

Introducción: el feocromocitoma es un tumor poco frecuente que deriva de células cromafines en la médula adrenal, se ha asociado a cifras tensionales elevadas y la presencia de síntomas clásicos como cefalea, palpitaciones y diforesis, su diagnóstico requiere la medición de niveles de metanefrina, la evidencia imagenológica del tumor y en caso de descartar enfermedad a distancia, el manejo quirúrgico consiste en la adrenalectomía laparoscópica. En esta oportunidad mostramos la experiencia en nuestro instituto, en cuanto a manejo y resultados, a propósito de un caso. **Caso clínico:** paciente femenino de 37 años, con antecedente de hipertensión arterial desde los 21 años de difícil manejo farmacológico, en los últimos 7 meses se asocia cefalea refractaria a tratamiento, se confirma el diagnóstico mediante la cuantificación de catecolaminas y la evidencia de una lesión 1,3 x1 cm en suprarrenal derecha por tomografía, se realiza adrenalectomía laparoscópica vía transperitoneal, con excelentes resultados. **Conclusión:** la adrenalectomía laparoscópica para el manejo de tumores de glándula adrenal fue útil en el caso de estudio, porque ofrece mejor visualización anatómica durante la cirugía y menor morbilidad postoperatoria.

Palabras clave: células cromafines, adrenalectomía, feocromocitoma, metanefrina.

ABSTRACT

Introduction: pheochromocytoma is a rare tumor derived from chromafin cells in the adrenal medulla, it has been associated with elevated blood pressure and the presence of classic symptoms such as headache, palpitations, and diaphoresis, its diagnosis requires measurement of metanephrine levels, imaging evidence of the tumor and if distant disease can be ruled out, surgical management consists of laparoscopic adrenalectomy. On this occasion we show the experience in our institute, in terms of management and results regarding a case. **Clinical case:** female patient 37 years old, with a history of arterial hypertension since 21 years old, difficult to manage pharmacologically, in the last 7 months she has associated headache refractory to treatment, the diagnosis is confirmed by quantification of catecholamines and evidence of a 1.3 x 1 cm lesion in the right adrenal gland by tomography, laparoscopic adrenalectomy is performed transperitoneal pathway, with excellent results. **Conclusion:** laparoscopic adrenalectomy for the management of adrenal gland tumors was useful in the case study, because it offers better anatomical visualization during surgery and lower postoperative morbidity.

Keywords: chromafin cells, adrenalectomy, pheochromocytoma, metanephrine.

INTRODUCCION

El feocromocitoma es un tumor neuroendocrino que deriva de células cromafines en la médula adrenal (Molina et al., 2021), documentado por primera vez por Felix Frankel en 1886, etimológicamente del griego *phaios* oscuro, que se trataba de tumores suprarrenales se teñían de marrón al tratarlos con sales de cromo, tumor de color oscuro (Townsend et al., 2017).

La incidencia de feocromocitoma se estima a nivel mundial de 02 a 08 casos por cada millón de habitantes al año, constituyen el 0.6% de los individuos que presentan hipertensión arterial (Aygün y Uludag, 2020), frecuentemente aparece entre la cuarta y quinta década de la vida, igual en ambos sexos (Ferraina y Ori, 2018), se asocia un 40% a mutación de más de 20 genes agrupados en 5 fenotipos entre los que cabe destacar genes SDHB, RET, VHL Y NF1 los cuales exhiben altas tasas de mutación germinal y por ende su heredabilidad (Jhawar et al., 2022) las manifestaciones clínicas del feocromocitoma está relacionada con la secreción de catecolaminas, se expresa 60% hipertensión paroxística, acompañada de 30% triada clásica episodios de cefalea intensa 49-80%, palpitaciones 46-64%, diaforesis 49-57%, sin embargo, la presentación clínica suele ser variable (Molina et al., 2021).

La clave diagnóstica ha sido la correlación clínica con la analítica e imágenes, según Polania et al. (2021) el diagnóstico bioquímico se realiza mediante la medición de catecolaminas y metanefrinas totales y fraccionadas por orina en 24 horas, la sensibilidad de éstas fue del 97,77 y 86%, y su especificidad del 69, 93 y 88%, mientras la determinación de metanefrinas plasmáticas con sensibilidad de 96-99% y especificidad del 80 al 100%, catecolaminas plasmáticas de sensibilidad del 84% y especificidad del 81%.

En caso de que los niveles de metanefrinas no son concluyentes se utiliza la mediación con supresión con clonidina descartando la posibilidad diagnóstica si existe descenso mayor al 40%, 3 horas posterior a la administración (Molina et al., 2021), la cromogranina A es una proteína ácida monomérica que se almacena en la médula suprarrenal y se libera junto con las catecolaminas tiene una sensibilidad de 83% y especificidad de 96%; es útil para el diagnóstico del feocromocitoma (Brunicardi et al., 2011)

El uso de la tomografía y la resonancia magnética ofrece una sensibilidad y especificidad del 90 y 75% respectivamente de tumoraciones que miden en promedio 1cm con índice de atenuación >30 UH (Molina et al., 2021). Otros estudios funcionales como la gammagrafía pueden orientar a la detección de lesión tumoral con especificidad 98% y sensibilidad 85% (Ferraina y Oria, 2018).

Desde enero de 1992 se realiza en Japón la primera adrenalectomía laparoscópica por Go H, se ha posicionado como técnica de referencia para el manejo de los tumores suprarrenales (Jaramillo et al., 2020). En cuanto a la resección de la glándula, Molina et al. (2021) afirman que la resección total de la glándula puede lograr una supervivencia libre del tumor del 73%, para ello se debe realizar previamente supresión con bloqueadores alfa no selectivos utilizando fenoxibenzamina, en caso de no disponer de dicho fármaco se puede optar por bloqueo alfa 1 selectivos de acción corta tipo tamsulosina y ajuste de medicación antihipertensiva en el postoperatorio.

También es importante señalar que existen casos particulares como la presencia de lesión bilateral se realiza medulectomía para evitar el requerimiento postoperatorio de glucocorticoides y mineralocorticoides.

Con respecto a la técnica quirúrgica laparoscópica, Jaramillo et al. (2020) expone que la adecuada exposición y visualización anatómica es de gran ayuda en el abordaje laparoscópico ante menor índice de morbilidad postoperatoria, requiriendo para su ejecución una curva de aprendizaje estimada en 30 casos. Existen 03 tipos de vías de abordaje siendo transperitoneal lateral, transperitoneal anterior y retroperitoneal, el primero de los mencionados el abordaje más practicado. En el abordaje transperitoneal lateral, Targarona et al. (2009) explican que la única desventaja se presenta cuando se requiere abordaje bilateral, en dado caso sería apropiado el abordaje anterior para evitar cambio de posición del paciente.

Al iniciar la cirugía se debe realizar revisión de área preaórtica y paravertebral en busca de tejido ectodérmico persistente denominado órganos de Zuckerkandl que contienen células cromafines liberadores de aminas (Klingensmith et al., 2012), seguidamente atendiendo a la localización de la lesión se citan puntos clave de la adrenalectomía derecha, primero la sección del ligamento triangular hepático derecho y separación medial-superior del hígado, disección cuidadosa del borde lateral de la vena cava inferior, clipado de vena suprarrenal a fin de evitar la descarga de aminas durante la disección de la glándula suprarrenal recalcando que no se debe sujetar ni traccionar directamente, es preferible disecar en la grasa periadrenal para asegurar la exéresis completa de la glándula (Frantzides y Carlson, 2009).

Se considera criterio de malignidad la presencia de lesiones metastásicas por invasión local o distantes, siendo frecuente columna, linfáticos, hígado, pulmón y riñón (Brunicardi et al., 2011), en estas situaciones se amerita recibir quimioterapia sistémica como ciclofosfamida vincristina, dacarbamazina y radiofármacos como 131 metayodobencilguanidina marcada con I-131 (Molina et al., 2021).

El objetivo de este caso es mostrar la experiencia obtenida en la adrenalectomía laparoscópica lateral transabdominal en tumores de células cromafines, el protocolo de manejo y los resultados obtenidos.

CASO CLINICO

Se trata de paciente femenina de 37 años de edad, procedente de la localidad, quien refiere inicio de enfermedad actual hace 7 meses caracterizada por cefalea y rubicundez facial refractaria a tratamiento y cifras elevadas de tensión arterial de difícil manejo, concomitantemente náuseas y dolor lumbar persistente, motivo por el cual acude a consulta con el endocrinólogo, quien indica estudios de imagen y refieren al servicio de cirugía general. *Antecedentes:* refiere hipertensión arterial desde los 21 años controlado con *clortalidona 25mg, carvedilol 25mg olmesartan 40mg, espirolactona 50mg, lecardipina 20mg*, niega otros antecedentes patológicos personales y niega antecedentes familiares de importancia, refiere cesárea segmentaria y legrado uterino. Hábitos psicobiológicos cafeínicos esporádicos, niega tabáquicos y enólicos.

Al examen físico: paciente en buenas condiciones generales, tensión arterial 191/110mmHg, frecuencia cardíaca 65 lpm, frecuencia respiratoria 16rpm, afebril hidratada, adecuada coloración cutaneomucosa, normocefalo,

cuello simétrico, móvil, sin adenopatías palpables, tórax simétrico normoexpansible sin agregados, abdomen globoso a expensas de pániculo adiposo, ruidos hidroaéreos presentes, blando, depresible, no doloroso a la palpación superficial ni profunda, sin signos de irritación peritoneal, extremidades sin edema, neurológico conservado.

Laboratorios: hemoglobina 11gr/dl, hematocrito 33%, leucocitos 9.500, neutrófilos 92%, plaquetas 193.000, glicemia 94mg/dl, urea 44,7 mg/dl, creatinina 0,73mg/dl, urea en orina 27,6 mg/dl, creatinina en orina 0,7 mg/dl, cortisol 8am 23.1/ control5-25, cortisol plasmático 4 pm 6.68/2.5-17.3, parathormona 104/ control 9.5-75, T4 libre 1.36 /control 0.8-1.8 TSH 5.54/control 0.40-4.0. Catecolaminas adrenalina en orina parcial 14.4, adrenalina en orina 24 horas 26.6/control 0.1-20. noradrenalina en orina parcial 49,0 noradrenalina en orina 24 horas 90.5/control 0.1-90. metanefrinas en orina parcial 177.8, metanefrinas en orina de 24 horas 328/control 24- 31. volumen de orina 24 horas 1846 /800-1600.

Imágenes: tomografía abdomen y pelvis contrastada: En la glándula suprarrenal derecha se visualiza pequeña lesión de 1,3 x1 cm de bordes bien definidos con valores de atenuación de 34 UH en adquisiciones simples y realce a 64 UH tras la inyección del medio de contraste EV, en probable relación a feocromocitoma.

En su estancia intrahospitalaria es valorada por el servicio de cardiología, manteniendo tratamiento antihipertensivo y terapia supresora con tamsulosina, determinan riesgo cardiovascular Detsky 05 puntos bajo riesgo ASA II no contraindica acto quirúrgico, asimismo, endocrinología indica mantener antihipertensivos y manejo postoperatorio inmediato en Unidad de Cuidados Intensivos, se mantiene en vigilancia recibiendo prazosina, aprobando turno quirúrgico.

Intervención quirúrgica se realiza adrenalectomía derecha por abordaje transabdominal lateral. Hallazgos: Glándula suprarrenal derecha de 04x06 cm con lesión bien delimitada de 01x02 cm (ver Figura 1), ausencia de adenopatías, resto de órganos intrabdominales sin alteraciones.

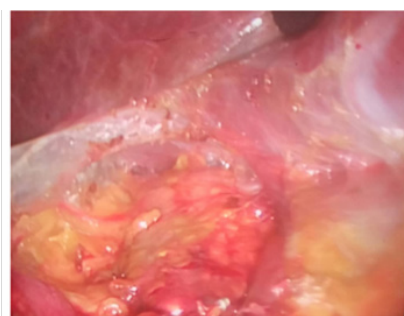


Fig. 1. Cara anterior de glándula suprarrenal derecha

Figura 1.

Cara anterior de glándula suprarrenal derecha. Fuente: autores.

Posicionamiento y colocación de los trocates: paciente en decúbito lateral izquierdo, bajo anestesia general, el cirujano y el operador de la cámara se colocan en el lado izquierdo de la mesa de operaciones, frente al abdomen del paciente, y el ayudante se sitúa a la derecha de la mesa, colocación de aguja de Veress en punto de Palmer hasta conseguir almohadillado de peritoneo, colocación de primer trocar 10mm bajo visión con

óptica a 2 cm de reborde costal con línea axilar media, subsiguiente bajo visión directa; trocar 5mm en línea axilar anterior, trocar 10mm línea medio clavicular y trocar subxifoideo 5mm.

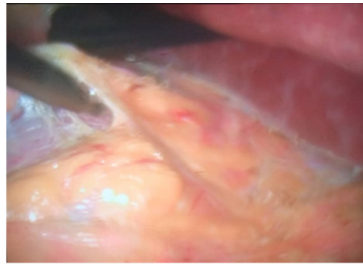


Fig. 2. Discección de peritoneo parietal posterior en abordaje transabdominal lateral

Figura 2.

Discección de peritoneo parietal posterior por abordaje transabdominal lateral. Fuente: autores.

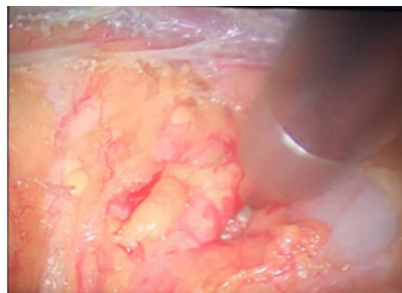


Fig. 3. Discección de borde medial de la glándula adrenal

Figura 3.

Discección de borde medial de glándula suprarrenal. Fuente: autores.

Procedimiento: revisión de área preaórtica y paravertebral, sección del ligamento hepático triangular derecho, permitiendo visualizar vena cava inferior, apertura de retroperitoneo para exponer glándula suprarrenal (ver figura 2), discección roma de borde superomedial de la glándula (ver figura 3), paralelo a la vena cava, sección del ligamento suprarrenodiafragmático derecho y suprarrenocava derecho, colocación de clips en pedículo suprarrenal superior y suprarrenal medio que incluye la vena suprarrenal (ver figura 4), se prosigue la discección hacia la porción inferior con ligadura de pedículo suprarrenal inferior, discección de cara posterior y borde lateral (ver figura 5) hasta liberación completa y extracción de la glándula en bolsa recolectora (ver figura 6), comprobación de hemostasia. Cierre de puertos con puntos de sutura, se termina procedimiento sin complicaciones.

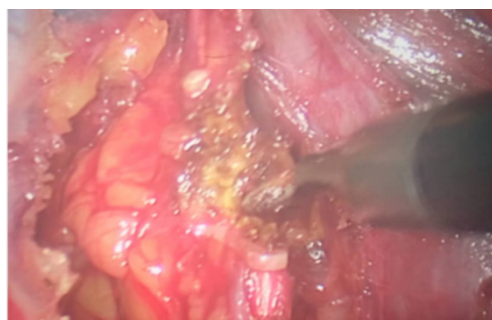


Fig. 4. Clipado de vena suprarrenal

Figura 4.

Clipado de vena suprarrenal. Fuente: autores.

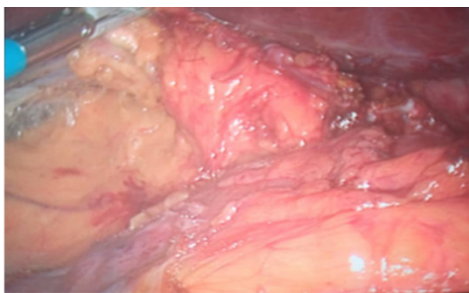


Fig. 5. Diseción de borde lateral de glándula adrenal

Figura 5.

Diseción de borde lateral de glándula suprarrenal. Fuente: autores.

En su evolución postoperatoria paciente con mejoría de cifras tensionales en su postoperatorio inmediato, se mantiene con tratamiento antihipertensivo, egresa de la unidad de cuidados intensivos a sala de hospitalización, solo se presenta la eventualidad de náuseas que ceden con medicación postoperatoria habitual (ondasetron) con alta médica a las 72 horas y control por consulta externa se recibe reporte histopatológico que reporta glándula suprarrenal derecha al corte, se evidencia nódulo amarillento mide 1.0x0.8cm en médula, microscópicamente células eosinofílicas con citoplasma granular, núcleo ovalado con presencia de nucléolos, los cuales se disponen en nidos rodeados de estroma laxo, concluye: feocromocitoma. Paciente se mantiene en control y seguimiento evidenciando remisión gradual y progresiva de los síntomas, deshabitación de la medicación antihipertensiva.

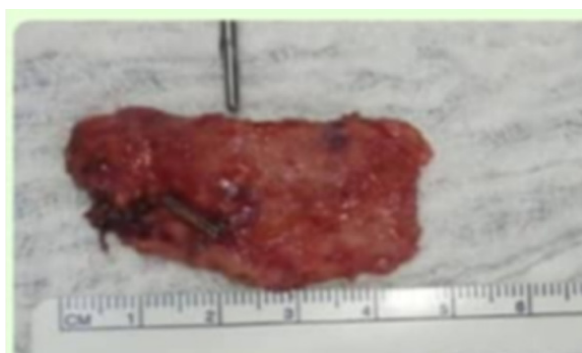


Fig. 6. Glándula suprarrenal derecha

Figura 6.

Glándula suprarrenal derecha (se señala ubicación de la tumoración en la pieza final). Fuente: autores.

DISCUSIÓN

Los tumores de la médula adrenal son entidades poco frecuentes a nivel mundial, en nuestro centro asistencial se han reportado 03 casos en los últimos 10 años con resolución quirúrgica laparoscópica (Instituto Autónomo Hospital Universitario de Los Andes – IAHULA, 2024), presentan gran variabilidad en su presentación clínica, en los casos de hipersecreción de catecolaminas aumenta el riesgo de enfermedad cardiovascular e incluso de la muerte. Molina et al. (2021) refieren la presencia de la triada clásica cefalea, palpitaciones, diaforesis y/o enrojecimiento, la cual concuerda con nuestra experiencia excepto que en nuestro caso no refiere palpitaciones, así mismo niega antecedentes familiares por lo que se presume se trata de caso esporádico a diferencia de lo

expuesto por Jhawar et al. (2022).

El diagnóstico bioquímico se realiza con la medición de metanefrinas totales y fraccionadas libres, en el plasma tiene alta sensibilidad y especificidad en nuestros pacientes, y concuerda con el criterio bioquímico y lo afirmado por Polania et al. (2021), no requiriendo otras opciones como la supresión por clonidina. Los estudios de imagen como la TAC y RMN pueden evidenciar tumoraciones que miden en promedio 1cm con índice de atenuación >30 UH, así mismo para la determinación de enfermedad a distancia y bilateralidad, para nuestro caso siendo identificada a través de tomografía lesión única en glándula derecha sin lesión tipo metastásica, así como lo expuesto por Molina et al. (2021), no se realiza gammagrafía por alto costo.

En el manejo concordamos con Jaramillo et al. (2020), quienes hacen referencia a la resección total como herramienta de primera línea de tratamiento, por ende, se brinda de manera oportuna el abordaje laparoscópico para adrenalectomía en los pacientes que acuden previamente con supresión con bloqueadores alfa 1 selectivos de acción corta tipo tamsulosina y ajuste de medicación antihipertensiva en el postoperatorio. La adecuada exposición y visualización anatómica es de gran ayuda en el abordaje laparoscópico, para ello, varios tipos de abordaje siendo el transperitoneal lateral laparoscópico el practicado en el IAHULA con buenos resultados, solo presentando complicaciones tipo I esperadas de Clavien-Dindo similar a lo reportado por Jaramillo et al. (2020).

CONCLUSIONES

La feocromocitoma es un tumor poco frecuente cuyo diagnóstico requiere la medición de niveles de metanefrinas y la evidencia imagenológica del tumor y en caso de descartar enfermedad a distancia, requiere realizar adrenalectomía laparoscópica, en esta oportunidad se lleva a cabo la resección total de la glándula como herramienta de primera línea ofreciendo al cirujano adecuada exposición y visualización anatómica con buenos resultados, obteniendo menor tasa de morbilidad postoperatoria.

CONFLICTO DE INTERÉS

Los autores declaran no tener ningún conflicto.

REFERENCIAS

- Aygun, N. y Uludag M. (2020). Feocromocitoma y paraganglioma: De epidemiología a la clínica. *The Medical Bulletin of Sislietfal Hospital*, 54(2), 159–168. DOI: 10.14744/SEMB.2020.18794
- Brunicardi, F., Andersen, D., Billier, T., Dunn, D., Hunter, J., Matthews, J. y Pollock, R. (2011). *Schwartz Principios de cirugía*. Mc Graw Hill.
- Ferraina, P. y Oria, A. (2018). *Cirugía de Michians*. Editorial El Ateneo.
- Frantzides, C., y Carlson M. (2009). *Atlas de cirugía mínimamente invasiva*. Elsevier, 201-207.
- Instituto Autónomo Hospital Universitario de Los Andes (2024). *Información de la Unidad de registros y estadística de salud*. Estado Mérida. Mérida: Autor.
- Jhawar, S., Arakawa, Y., Kumar, S., Varghese, D., Kim, Y., Roper, N., Elloumi, F., Pommier, Y., Pacak K., y Del Rivero, J. (2022). Nuevos conocimientos sobre la genética del feocromocitoma y el paraganglioma y sus implicaciones clínicas. *Cancers*, 14(3), 1-15. DOI: 10.3390/cancers14030594
- Jaramillo, C., Santana, C., Utrilla, R., Rebollar, C. y Camacho, D. (2020). Adrenalectomía laparoscópica

- transabdominal: experiencia inicial en el Centro Médico ISSEMyM - Lic. Arturo Montiel Rojas. *Revista Mexicana de Cirugía Endoscópica*, 21(4), 185-190. DOI: 10.35366/101217
- Klingensmith, M., Aziz, A., Bharat, A., Fox, A. y Porembka, M. (2012). *Manual de cirugía de Washington*. Philadelphia USA: Lippincott Williams & Wilkins 489-490.
- Molina, L., Salgado, J. y Amado, S. (2021). Feocromocitoma y paraganglioma: un reto más allá de la clínica. *Revista colombiana de cancerología*, 25(1), 3-12. DOI: 10.35509/01239015.586
- Polania, A., Monroy, L., Alarcon, A., Torres, J. y Vargas, H. (2021). Feocromocitoma. *Rev Med Int Méx*, 37(2), 288-295. DOI: 10.24245/mim.v37i2.3393
- Townsend, C., Evers, B., Beauchamp, R. y Matoox, K. (2017). *Tratado de cirugía de Sabiston*. Elsevier.
- Targarona E., Felia, X. y Salvador, J. (2009). *Guía clínica de asociación española de cirujanos: cirugía endoscópica*. Aran.