



# Amiloidosis laríngea: manifestación inusual de una enfermedad sistémica

## Laryngeal amyloidosis: an unusual manifestation of a systemic disease

DE OLIVEIRA, JOSÉ<sup>1</sup>; JIMÉNEZ, JOSÉ<sup>1</sup>; PACHECO, ORIANA<sup>1</sup>; MAST, ADRIÁN<sup>1</sup>; CARMONA, ELVYMAR<sup>1</sup>

<sup>1</sup>Hospital Central Universitario "Dr. Antonio María Pineda" Barquisimeto, Venezuela.

### Autor de correspondencia

josemanueldeoliveriag@gmail.com

### Fecha de recepción

11/12/2025

### Fecha de aceptación

12/01/2026

### Fecha de publicación

02/02/2026

### Autores

De Oliveira, José  
Servicio de Otorrinolaringología del Hospital Central Universitario "Dr. Antonio María Pineda" Barquisimeto, Venezuela.  
Correo-e: josemanueldeoliveriag@gmail.com  
ORCID: 0009-0005-2295-7393

Jiménez José  
Servicio de Otorrinolaringología del Hospital Central Universitario "Dr. Antonio María Pineda" Barquisimeto, Venezuela.  
Correo-e: drjosedajimenez@gmail.com  
ORCID: 0009-0002-2158-1652

Pacheco Oriana  
Servicio de Otorrinolaringología del Hospital Central Universitario "Dr. Antonio María Pineda" Barquisimeto, Venezuela.  
Correo-e: docenciaop@gmail.com  
ORCID: 0009-0009-6539-9941

Mast Adrián  
Servicio de Otorrinolaringología del Hospital Central Universitario "Dr. Antonio María Pineda" Barquisimeto, Venezuela.  
Correo-e: Adrian.mastr95@gmail.com  
ORCID: 0000-0002-3575-748X

Carmona Elvymar  
Servicio de Otorrinolaringología del Hospital Central Universitario "Dr. Antonio María Pineda" Barquisimeto, Venezuela.  
Correo-e: elvymarcarmona@gmail.com  
ORCID: 0009-0002-2158-1652

### Citación:

De Oliveira, J.; Jiménez, J.; Pacheco, O.; Mast, A.; Carmona, E. (2026). Amiloidosis laríngea: manifestación inusual de una enfermedad sistémica. *GICOS*, 11(1), 199-209  
DOI: <https://doi.org/10.53766/GICOS/2026.11.01.14>



**Introducción:** la amiloidosis laríngea es una manifestación poco común de una enfermedad sistémica caracterizada por el depósito anormal de proteínas en los tejidos; afectando órganos vitales como el corazón, hígado y riñones. Inusualmente la laringe es afectada, representando solo el 0,2-1,2% de los tumores benignos de este órgano. Los síntomas comunes incluyen disfonía, disfagia y estridor, tratándose generalmente con cirugía para preservar la función laríngea y reducir recurrencias. El diagnóstico se confirma mediante biopsia y la identificación de la proteína amiloidógena, el cual es esencial para elegir el tratamiento adecuado. **Objetivo:** describir la evolución, diagnóstico y tratamiento de un caso de amiloidosis laríngea en paciente pediátrico. **Caso clínico:** paciente masculino de 12 años con síntomas de tos seca, disfonía y estridor. La nasofibrolaringoscopia reveló lesiones en amígdalas linguales y banda ventricular compatibles con amiloidosis, confirmadas por biopsia. **Discusión:** la Amiloidosis laríngea se presenta clínicamente con disfonía, tos, disnea, estridor, entre otros, de acuerdo a Burns. Según su ubicación, Phillips reporta que las zonas supraglóticas y glóticas son las más comunes, aspectos que coinciden con el caso descrito. **Conclusión:** la amiloidosis laríngea localizada, tiene un pronóstico favorable pero requiere seguimiento a largo plazo debido a la posibilidad de recurrencia. El caso resalta la importancia de un diagnóstico temprano y un abordaje multidisciplinario para mejorar los resultados clínicos.

**Palabras clave:** amiloidosis laríngea, enfermedad sistémica, disfonía, biopsia.

## **ABSTRACT**

**Introduction:** laryngeal amyloidosis is an uncommon manifestation of a systemic disease characterized by abnormal protein deposition in tissues; affecting vital organs such as the heart, liver and kidneys. Unusually the larynx is affected, representing only 0.2-1.2% of benign tumors of this organ. Common symptoms include dysphonia, dysphagia and stridor, usually treated with surgery to preserve laryngeal function and reduce recurrences. Diagnosis is confirmed by biopsy and identification of the amyloidogenic protein, which is essential to choose the appropriate treatment. **Objective:** to describe the evolution, diagnosis and treatment of a case of laryngeal amyloidosis in a pediatric patient. **Case report:** 12-year-old male patient with symptoms of dry cough, dysphonia and stridor. Nasofibrolaryngoscopy revealed lesions in laryngeal tonsils and ventricular band compatible with amyloidosis, confirmed by biopsy. **Discussion:** laryngeal amyloidosis presents clinically with dysphonia, cough, dyspnea, stridor, among others, according to Burns. According to its location, Phillips reports that the supraglottic and glottic areas are the most common, aspects that coincide with the case described. **Conclusion:** localized laryngeal amyloidosis has a favorable prognosis but it requires long-term follow-up due to the possibility of recurrence. The case highlights the importance of early diagnosis and a multidisciplinary approach to improve clinical outcomes.

**Keywords:** laryngeal amyloidosis, systemic disease, dysphonia, biopsy.

## INTRODUCCIÓN

Las amiloidosis es un grupo raro y heterogéneo de trastornos que se caracterizan por el depósito de proteínas plegadas de forma anormal en los tejidos, lo que en última instancia provoca daños en los órganos. Los depósitos son principalmente extracelulares y se reconocen por su afinidad por el rojo Congo y su birrefringencia amarillo-verde bajo luz polarizada (Piken 2020). En la actualidad, se reconocen 42 proteínas como amiloidogénicas en humanos. Las formas más graves son las que afectan a órganos vitales como el corazón, el hígado y el riñón. Clínicamente se ha documentado una mayor incidencia a nivel renal (Mughtar, 2019).

Aunque la amiloidosis es rara, con una incidencia de 5-10.000.000 de casos/año, la laringe se ve afectada con frecuencia en casos localizados en la cabeza y el cuello. A pesar de su frecuencia en casos localizados, la amiloidosis laríngea (AL) representa sólo el 0,2-1,2% de todos los tumores benignos de laringe (Banypersad, 2012).

La amiloidosis recibe su nombre de la proteína nativa, la cual se clasifica en: tipo salvaje (adquirida) o el resultado de una variante patogénica de la línea germinal (mutante). En la actualidad, 6 proteínas amiloidógenas pueden formar amiloide tanto como proteína de tipo silvestre como mutante: la transtiretina (ATTR), la  $\beta$ 2-microglobulina (AB2M), el amiloide sérico A (AA) y la apolipoproteína A-IV (ApoAIV), la proteína A $\beta$  (A $\beta$ ) y el prión (APrP); sólo las 4 primeras afectan al riñón (Leung, 2024).

La presentación clínica suele ser inespecífica, lo cual determina un retraso diagnóstico superior a un año desde el inicio de los síntomas en el 40% de los pacientes. La amiloidosis primaria representa el 71% de las amiloidosis, con una incidencia aproximada de 10 casos por millón de habitantes por año. Es un trastorno de células plasmáticas clonales, escasamente proliferativas, productoras de fragmentos de cadenas livianas de inmunoglobulinas (FLC) inestables, habitualmente lambda (75%). Esas FLC generan toxicidad directa e infiltración de tejidos ocasionando su falla, con compromiso multiorgánico en la mayoría (69%) de los pacientes (Kourelis, 2014).

La infiltración plasmocitaria medular suele ser baja (mediana 6-7%), y puede presentarse asociada a mieloma múltiple o a otras neoplasias de linfocitos B. El compromiso cardíaco se presenta típicamente como una cardiomiopatía restrictiva, con insuficiencia cardíaca sintomática (20% al debut), cardiomegalia y arritmias. Astenia, adinamia, fatiga e intolerancia al ejercicio son síntomas inespecíficos reportados con frecuencia. La hipotensión o intolerancia a antihipertensivos habituales son hechos frecuentes y de pobre pronóstico (Obici, 2005).

La afección renal está presente en casi 70% de los pacientes, y suele manifestarse por albuminuria o síndrome nefrótico, y en 45% con insuficiencia renal. El compromiso neurológico puede ocasionar una neuropatía sensitiva axonal, con afectación usualmente simétrica, distal de miembros, ocasionalmente dolorosa. La neuropatía autonómica se manifiesta por hipotensión ortostática, impotencia sexual y trastornos gastrointestinales (constipación o diarrea) (Obici, 2005).

Generalmente, los pacientes con amiloidosis laríngea presentan: estridor, disfonía, disfagia o disnea. Muchos casos sintomáticos de AL evolucionan satisfactoriamente posterior a su resolución quirúrgica, con el objetivo de preservar la función laríngea. Aunque la AL localizada tiene resultados favorables al tratamiento antes descrito; su tasa de recurrencia es alta a largo plazo posterior a su resolución, por lo tanto, se recomienda un seguimiento regular para vigilancia epidemiológica (Pai, 2022).

En cuanto al diagnóstico, la mayoría de los pacientes con amiloidosis necesitarán una biopsia de un órgano o tejido afectado para confirmar el mismo. Sin embargo, la amiloidosis cardíaca por transtiretina puede diagnosticarse sin biopsia, siempre que se cumplan criterios estrictos. Una vez confirmada histopatológicamente la AL, debe determinarse la identidad de la proteína amiloidógena, dado que varias de las amiloidosis tienen terapias específicas para la enfermedad (Gillmore, 2016). La microdissección por captura láser y espectrometría de masas en tándem (LCM-MS), ha revolucionado la subtipificación amiloide, al ser capaz de identificar la proteína amiloidogénica de forma más certera que los métodos basados en anticuerpos, como la inmunohistoquímica (Wisniowsk, 2020).

El tratamiento se dirige en dependencia a la subtipificación proteica amiloide y debe adaptarse al riesgo para la administración rápida del mismo. En aproximadamente una quinta parte de los pacientes, puede considerarse el trasplante autólogo de células madre antes o después del acondicionamiento con inhibidores de proteasomas, como el Bortezomib. Dicho fármaco, puede mejorar la profundidad de la respuesta tras el trasplante y es la columna vertebral del tratamiento de los pacientes que no son elegibles para el trasplante. La combinación de Daratumumab (anticuerpo monoclonal) y Bortezomib representa una nueva alternativa de referencia para el tratamiento de la amiloidosis (Palladini, 2020).

El tratamiento de la amiloidosis laríngea localizada es la escisión quirúrgica. En la literatura se han descrito diferentes abordajes que varían desde el abordaje externo hasta la escisión endoscópica más conservadora, utilizando bisturí frío o láser de CO<sub>2</sub>. Se ha demostrado que la escisión endoscópica con láser de CO<sub>2</sub> da como resultado un buen control de la enfermedad. Sin embargo, puede ocurrir recurrencia después de un largo período de tiempo, ya sea localmente o de manera multifocal, y rara vez como una enfermedad sistémica. Debido a la naturaleza recurrente y de progresión lenta de la enfermedad, se recomienda un seguimiento a largo plazo con exploración endoscópica periódica (Chow, 2012).

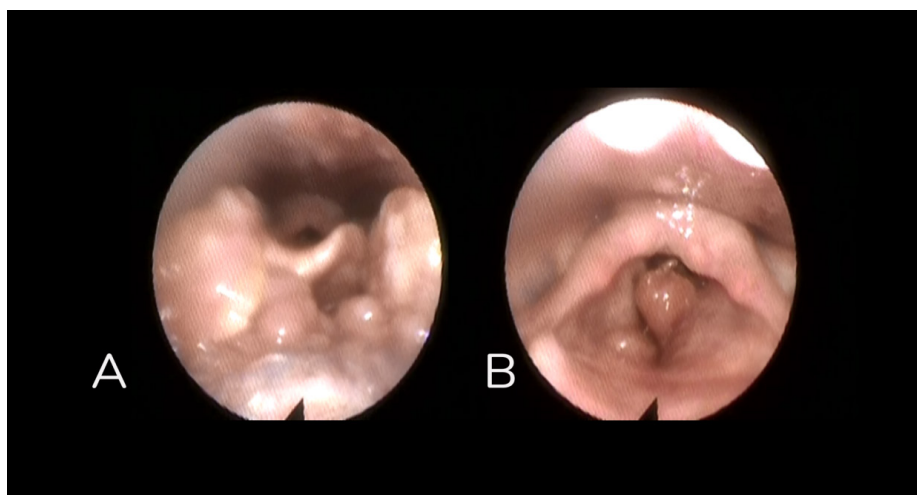
## CASO CLÍNICO

Se trata de adolescente masculino de 12 años de edad, procedente de Mérida, cuya madre refiere enfermedad actual de 4 meses de evolución, caracterizada por presentar tos no productiva, concomitante disfonía intermitente; se asocia al cuadro estridor en posición decúbito supino al dormir, motivo por el cual acude a facultativo de su localidad. Antecedentes Perinatales: Embarazo de 39 semanas controlado sin complicaciones, obtenido por parto eutócico simple. Neonato quien respiró y lloró espontáneamente al nacer, peso de 2,400 Kg y talla de 51 cm. Antecedentes Personales: niega asma, hipertensión arterial, diabetes Mellitus, alergia a medicamentos e intervenciones quirúrgicas.

Al examen físico: peso 73 kg. Paciente en condiciones clínicas estables, afebril, hidratado, pupilas isocóricas normoreactivas a la luz. Oídos: pabellones de configuración e implantación adecuada, conductos auditivos externos permeables, membranas timpánicas indemnes. Nariz: pirámide central, fosas permeables, septum central, mucosa congestiva, cornetes inferiores eutróficos. Boca: labios simétricos, apertura bucal conservada, vestíbulo indemne, dientes acorde a edad, lengua central y móvil, piso de boca, paladar duro y blando indemne, orofaringe no congestiva, amígdalas palatinas hipertróficas grado II/IV. Laringoscopia indirecta, no realizada por poca colaboración del paciente. Cuello corto, ancho, central sin adenomegalias. Cardiopulmonar, tórax simétrico, expansible, ruidos respiratorios presentes sin agregados. Ruidos cardiacos rítmicos sin soplos. Abdomen glosa a expensa de panículo adiposo, ruidos hidroaéreos presentes, depresible no doloroso sin visceromegalias. Extremidades simétricas sin edemas. Neurológico: conservado.

Paciente quien es referido a la consulta externa del Servicio de Otorrinolaringología del Hospital Universitario de Pediatría Agustín Zubillaga de Barquisimeto, en donde es valorado y se le realiza estudio de nasofibrovideolaringoscopia donde se evidencia: nasofaringe con tejido exofítico de aspecto adenoideo abundante, amígdalas linguales hipertróficas a predominio lateral, vallecúlas visibles parcialmente sin lesiones, senos piriformes libres. Epiglotis sin lesiones. Engrosamiento y congestión de mucosa interaritenóidea. Lesión redondeada irregular de superficie lisa, basculante con la respiración que obstruye parcialmente la supraglotis y no permite observar la glotis en su mayor proporción, solo se aprecia espacio glótico posterior y subglotis permeable. Cierre velofaríngeo completo. Eje glótico central, cierre glótico no evaluable. Movimientos de abducción y aducción sin limitación.

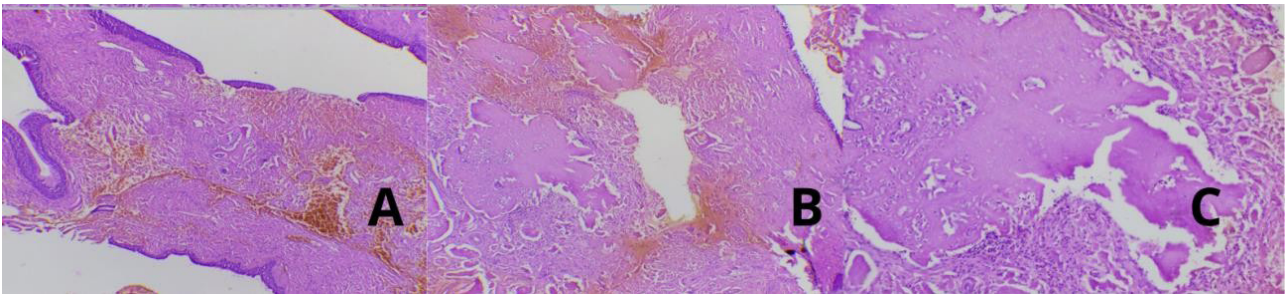
Impresión diagnóstica: hipertrofia adenoidea, hipertrofia de amígdalas linguales, tumor laríngeo supraglótico en estudio (figura 1).



**Figura 1.**

*nasofibrovideolaringoscopia. A: amígdalas linguales hipertróficas a predominio lateral, vallecúlas visibles parcialmente sin lesiones, senos piriformes libres. B: epiglotis sin lesiones, lesión redondeada irregular, superficie lisa vasculante con la respiración, que obstruye parcialmente supraglotis y glotis, espacio glótico posterior y subglotis permeable.*

En vista de los hallazgos clínicos y endoscópicos, se decide llevar a mesa operatoria para realizar, adenoidectomía más microcirugía laríngea para exéresis de lesión y toma de biopsia; hallazgos intraoperatorios: lesiones en amígdalas linguales laterales de aspecto exofítico, superficie irregular, parduzcas de 2x2cm aproximadamente y se evidencia lesión en banda ventricular izquierda exofítica, de superficie irregular, sésil, de coloración blanquecina a parda que obstruye parcialmente la luz glótica de 2x1cm. Biopsia reporta mucosa de amígdalas linguales con epitelio plano estratificado, sobre tejido linfoide y una mayor cantidad de corion con depósitos de material amorfo eosinófilo. Biopsia de mucosa laríngea, se observa mucosa de epitelio estratificado, cilíndrico o plano sobre un corion irregularmente inflamado y muy extensamente ocupado por material amorfo eosinófilo, que engloba vasos y comprime glándulas. Ocasionales focos de reacción a material extraño con células (figura 2).



**Figura 2.**

*Epitelio plano estratificado sobre tejido linfoide con depósitos de material amorfo eosinófilo en corion. Tinción hematoxilina eosina 40X (A). 100X (B). 400X (C).*

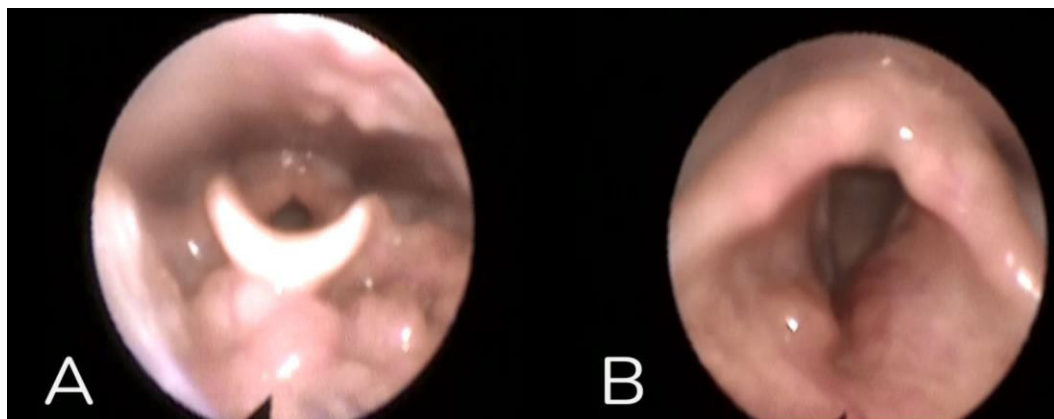
### **Diagnósticos anatomopatológicos**

Amígdala lingual izquierda: amiloidosis. Amígdala lingual derecha: amiloidosis. Banda ventricular izquierda: amiloidosis.

Una vez obtenido el diagnóstico se procede a iniciar evaluación sistémica para descartar otros focos de amiloidosis. Se solicitan exámenes de laboratorio (colesterol total y fraccionado, triglicéridos, TGO, TGP, fosfatasa alcalina. Además, ecosonograma abdominal y ecocardiograma. Se evalúa paciente en su primer control postoperatorio al mes refiriendo sentirse bien, niega disfonía, tos, disnea, estridor laríngeo. Resultados de estudios solicitados: colesterol total: 154,2mg/dl, Col-HDL: 63,4 mg/dl, Col-LDH: 70,82 mg/dl, TGO: 81,0 U/I, TGP: 162,1 U/I, Fosfatasas alcalina: 69,30 U/L. Ecosonograma Abdominal: infiltración grasa difusa en hígado, resto sin alteraciones. Valoración por cardiólogo infantil con ecocardiograma, sin evidencia de alteraciones ni compromiso hemodinámico. Se solicita como protocolo angioresonancia cardíaca abreviada con contraste la cual reporta: prolongación del T1 nativo en pared septal, inespecífico, actualmente sin criterios de amiloidosis, función sistólica biventricular preservada, cavidades de tamaño normal. Se aconseja control evolutivo en 12 meses.

Control a los 2 meses se realiza nuevo estudio de nasofibrovideolaringoscopia sin evidencia de lesiones recidivantes. Banda ventricular Izquierda con eritema e irregularidad en la zona de origen de la lesión amiloide

retirada. Paciente con evolución satisfactoria para la actualidad, niega disfonía y estridor laríngeo, se mantiene control por Cardiología infantil, pediatría, nutrición y dietética; así como por nuestro servicio con estudios endoscópicos cada 6 meses (figura 3)



**Figura 3.**

*Nasovideolaringoscopia. A: sin evidencia de lesiones recidivantes. B: banda ventricular Izquierda con eritema e irregularidad en la zona de origen de la lesión amiloide retirada.*

### **Consideraciones éticas**

Se obtuvo consentimiento informado por escrito del representante legal del paciente para la publicación del caso clínico y de las imágenes, respetando los principios éticos y la confidencialidad, sin incluir datos que permitan su identificación.

### **DISCUSIÓN**

La amiloidosis es un trastorno caracterizado por la acumulación de un material proteico amorfo en diversos sistemas u órganos, que conlleva a alteraciones funcionales y la aparición de síntomas en los órganos afectados. Desde el punto de vista clínico, se pueden identificar dos tipos de manifestaciones: una sistémica, que involucra múltiples órganos como los riñones, el corazón y el hígado, lo que incrementa la morbilidad y la mortalidad; y otra localizada, donde el depósito de amiloide se restringe a un órgano específico (Chow, 2012). El depósito de amiloide en cabeza y cuello es poco frecuente; sin embargo, la laringe es el órgano más frecuentemente afectado, considerándose extremadamente rara ya que representa solo el 0,2-1,2% de todas las manifestaciones neoplásicas benignas de este órgano (Rudy, 2018).

De acuerdo a lo reportado por Harris (2021, p.121) “la amiloidosis laríngea localizada puede presentarse a cualquier edad, con incidencia máxima en la quinta década de la vida, reportándose pacientes de incluso 8 años edad”. Siendo más frecuentemente diagnosticada en hombres, con una relación llamativa de 3:1, aspecto que coincide con el paciente del caso, el cual se trata de paciente masculino de 11 años (Phillips, 2017).

La patología descrita se presenta típicamente con disfonía (91%), disfagia (14%), tos (9%) o disnea (9%) y otros síntomas como sensación de cuerpo extraño, estridor y trastornos respiratorios del sueño principalmente en niños (Burns, 2019). Los síntomas dependen del tamaño relativo de la lesión y su ubicación, hallazgos

coincidentes con los presentados en el caso descrito, en el cual el paciente refiere tos seca como síntoma principal, asociando posteriormente disfonía y estridor en decúbito supino al dormir. En fases iniciales los síntomas son bastante vagos, lo que implica en muchos casos un diagnóstico tardío; del mismo modo puede presentarse como un hallazgo incidental durante la endoscopia gastrointestinal superior (Coyle, 2019).

En relación a la localización se reporta que la ubicación más frecuente es en las zonas supraglóticas y glóticas, con una incidencia de 53 y 44% respectivamente, abarcando principalmente bandas ventriculares, ventrículo laríngeo, seguidos de repliegues vocales, repliegues aritenoepliglóticos y subglotis, pudiendo ser los depósitos unilaterales o bilaterales (Phillips, 2017); hallazgos que coinciden con los presentados en el caso, en el cual se detecta la presencia de lesiones bilaterales en amígdalas linguales y lesión en banda ventricular izquierda.

Sin embargo, se menciona la naturaleza multifocal de la amiloidosis, en otros estudios la presencia de depósitos de amiloide en más de un subsitio laríngeo en 34% de los pacientes, y 19% de los pacientes con depósitos de amiloide en zonas externas a la laringe (8% en vía aérea superior y 11% en el árbol traqueobronqueal), similar a lo descrito en este caso, en el que los depósitos de amiloide fueron detectadas por estudio histopatológico en amígdalas linguales, así como en mucosa laríngea. (Harris, 2021).

La evaluación inicial debe incluir un estudio endoscópico para visualizar las características macroscópicas de la lesión (Takumi, 2020). Sin embargo, se menciona que, en raras ocasiones, el depósito de amiloide es reconocido en el estudio fibroóptico inicial. Macroscópicamente los depósitos suelen ser submucosos, con aspecto ligeramente amarillento, exofítico, poliploide o nodular (Burns, 2019).

Características similares a la lesión descrita, la cual es reportada como una lesión redondeada irregular de superficie lisa, basculante con la respiración de coloración parduzca, planteando como impresión diagnóstica inicial la presencia de lesión supraglótica.

Las técnicas de imagen, tales como la tomografía computarizada y la resonancia magnética, resultan esenciales para determinar la extensión de las lesiones e identificar signos de infiltración tisular (Pai, 2022). No obstante, en el presente caso se prescindió del estudio tomográfico, debido a que las características clínicas y endoscópicas de las lesiones sugerían un comportamiento benigno.

Para el diagnóstico definitivo de esta patología es necesario el análisis histopatológico a través de biopsia de la lesión teñida con la tinción de rojo Congo y/o violeta de metilo que es positiva con el microscopio de luz polarizada con la presencia de depósitos eosinófilos, mostrando birrefringencia color verde manzana; el mencionado depósito se rodea por lo general de un infiltrado de tipo linfoplasmocítico; ya que de él proceden las inmunoglobulinas policlonales que al acumularse forman el característico depósito de amiloide. Hallazgos que se relacionan con los reportados en el estudio histopatológico de este paciente, que a pesar de que no contar con tinción de rojo Congo, reporta la presencia de depósitos de material amorfo eosinófilo a niveles de amígdalas linguales y mucosa laríngea (Coyle, 2019).

El manejo de esta patología es conservador en primer término con revisiones periódicas por exploración

endoscópica; excepto en los casos donde la lesión laríngea provoque cierto grado de obstrucción de la vía o produzca sangrado intenso, en estos casos la resolución es quirúrgica a través de microcirugía laríngea como procedimiento de elección con láser CO2 o instrumental frío, dependiendo de la localización y extensión de las lesiones, con el objetivo de ofrecer al paciente un largo intervalo libre de enfermedad con conservación funcional de la laringe. En casos localmente avanzados pudiera ser necesaria la realización de una traqueostomía, el cual no guarda relación con nuestro caso (Takumi, 2020).

La radioterapia se considera una opción terapéutica, mostrando buenos resultados y ausencia de progresión en los casos descritos. Las indicaciones para radioterapia incluyen situaciones en las que fracase el tratamiento quirúrgico, en casos de enfermedad de progresión rápida o recurrente, lesión localizada recidivante que obstruya la vía aérea del paciente, así como una enfermedad de gran extensión donde la resección quirúrgica no sea posible, y por condiciones generales del paciente (Banyersad, 2012).

Pese a la evolución favorable existente en la mayoría de los casos; la revisión periódica es obligada, dado la tasa de recurrencia de la enfermedad puede ser elevada requiriendo múltiples cirugías que conllevan a cicatrices laríngeas, estenosis, empeoramiento de la calidad vocal, así como de la permeabilidad de la vía aérea. Lo que se debe probablemente a una evaluación clínica imprecisa de los márgenes periféricos de las lesiones (Burns, 2019). Se recomiendan controles endoscópicos mensuales durante los primeros 6 meses, luego bimensuales hasta el final del segundo año, luego semestrales durante 2 años y anuales a partir del quinto año, con seguimientos a largo plazo (Mesolella, 2020).

Así mismo, se ha descrito la afectación sistémica en coexistencia con amiloidosis localizada en laringe, sin embargo, la probabilidad de que esto ocurra es extremadamente rara, asociándose estos casos a la presencia de amiloidosis previa en otros sitios como ganglios linfáticos, hueso, corazón, colon y órbita. De tal manera, es de suma importancia que, una vez confirmado el diagnóstico, se realice un estudio sistémico para evaluar la extensión de la enfermedad a otros posibles órganos blancos, destacando el estudio cardiológico, digestivo, renal y respiratorio (Banyersad, 2012). Del mismo modo se deben buscar enfermedades sistémicas crónicas, como el mieloma múltiple, macroglobulinemia de Waldeström, tuberculosis y artritis reumatoide, como fue realizado en el caso descrito (Leiva-Cepas, 2018).

En relación con el diagnóstico diferencial, este es limitado e incluye pólipos hialinizados de repliegues vocales, los cuales histopatológicamente carecen de infiltrado linfoplasmacítico asociado y proteinosis lipóide (depósito hialino amorfo), todos los cuales son negativos para los estudios de amiloide (Send, 2019).

## CONCLUSIÓN

La amiloidosis laríngea representa una condición médica significativa que, a pesar de sus posibles implicaciones clínicas serias, puede ser subdiagnosticada si no se considera en el contexto adecuado. Su capacidad para mimetizar otros trastornos laríngeos resalta la necesidad de un alto índice de sospecha clínica por parte de los profesionales de la salud. El reconocimiento temprano de esta patología es esencial no solo para establecer

un diagnóstico preciso, sino también para implementar un enfoque terapéutico adecuado, que puede mejorar sustancialmente la calidad de vida de los pacientes.

La colaboración entre especialidades médicas, es fundamental para optimizar el manejo de la amiloidosis laríngea, lo que subraya la importancia de una formación continua y una educación adecuada sobre esta enfermedad entre los profesionales clínicos. Así, el conocimiento de la amiloidosis laríngea debe ser considerado una prioridad en la práctica médica para facilitar un diagnóstico oportuno y, en última instancia, un mejor pronóstico para los pacientes afectados.

## CONFLICTO DE INTERÉS

Los autores declaran que no tienen ningún conflicto de interés.

## REFERENCIAS

- Banyersad, S. M., Moon, J. C., Whelan, C., Hawkins, P. N., & Wechalekar, A. D. (2012). Updates in cardiac amyloidosis: a review. *Journal of the American Heart Association*, 1(2), e000364. <https://doi.org/10.1161/JAHA.111.000364>
- Burns, H., & Phillips, N. (2019). Laryngeal amyloidosis. *Current Opinion in Otolaryngology & Head and Neck Surgery*, 27(6), 467–474. <https://doi.org/10.1097/MOO.0000000000000579>
- Chow, V., Gardner, K., & Howlett, D. (2012). Primary localized laryngeal amyloidosis presenting with dysphonia: a case report. *Journal of Surgical Case Reports*, 2012(11), rjs005–rjs005. <https://doi.org/10.1093/jscr/rjs005>
- Coyle, P., Tan, N., & Jonas, N. (2019). Sleep disordered breathing and dysphonia in a pediatric patient - Laryngeal amyloidosis as an unusual diagnosis. *International Journal of Pediatric Otorhinolaryngology*, 122, 44–46. <https://doi.org/10.1016/j.ijporl.2019.03.028>
- Gillmore, J. D., Maurer, M. S., Falk, R. H., Merlini, G., Damy, T., Dispenzieri, A., Wechalekar, A. D., Berk, J. L., Quarta, C. C., Grogan, M., Lachmann, H. J., Bokhari, S., Castano, A., Dorbala, S., Johnson, G. B., Glaudemans, A. W. J. M., Rezk, T., Fontana, M., Palladini, G., ... Hawkins, P. N. (2016). Nonbiopsy diagnosis of cardiac transthyretin amyloidosis. *Circulation*, 133(24), 2404–2412. <https://doi.org/10.1161/CIRCULATIONAHA.116.021612>
- Harris, G., Lachmann, H., Hawkins, P., & Sandhu, G. (2021). One hundred cases of localized laryngeal amyloidosis - evidence for future management. *The Laryngoscope*, 131(6), E1912–E1917. <https://doi.org/10.1002/lary.29320>
- Kourelis, T. V., Kumar, S. K., Go, R. S., Kapoor, P., Kyle, R. A., Buadi, F. K., Gertz, M. A., Lacy, M. Q., Hayman, S. R., Leung, N., Dingli, D., Lust, J. A., Lin, Y., Zeldenrust, S. R., Rajkumar, S. V., & Dispenzieri, A. (2014). Immunoglobulin light chain amyloidosis is diagnosed late in patients with preexisting plasma cell dyscrasias: Late Diagnosis of AL Amyloidosis. *American Journal of Hematology*, 89(11), 1051–1054. <https://doi.org/10.1002/ajh.23827>
- Leiva-Cepas, F., Departamento de Ciencias Morfológicas. Sección de Histología. Facultad de Medicina y Enfermería. Universidad de Córdoba, Madeira-Martins, J. M., López-Marín, L., Rizo-Barrios, A., Servicio de Urgencias. Hospital “San Juan de Dios”. Córdoba, Hospital de San Jorge. Huesca, & UGC de Anatomía Patológica, Hospital Universitario “Reina Sofía”, Córdoba. (2018). Persistent dysphonia and constitutional syndrome. Laryngeal amyloidosis. *Actualidad médica*, 103(804), 92–94. <https://doi.org/10.15568/am.2018.804.cc01>
- Leung, N., & Nasr, S. H. (2024). 2024 update on classification, etiology, and typing of renal amyloidosis: A

- review. *American Journal of Kidney Diseases: The Official Journal of the National Kidney Foundation*, 84(3), 361–373. <https://doi.org/10.1053/j.ajkd.2024.01.530>
- Mesolella, M., Petruzzi, G., Buono, S., Salerno, G., Salzano, F. A., Di Lorenzo, G., & Motta, G. (2020). Focus on localized laryngeal amyloidosis: management of five cases. *Open Medicine (Warsaw, Poland)*, 15(1), 327–332. <https://doi.org/10.1515/med-2020-0400>
- Muchtar, E., Gertz, M. A., Kyle, R. A., Lacy, M. Q., Dingli, D., Leung, N., Buadi, F. K., Hayman, S. R., Kapoor, P., Hwa, Y. L., Fonder, A., Hobbs, M., Gonsalves, W., Kourelis, T. V., Warsame, R., Russell, S., Lust, J. A., Lin, Y., Go, R. S., ... Dispenzieri, A. (2019). A modern primer on light chain amyloidosis in 592 patients with mass spectrometry-verified typing. *Mayo Clinic*, 94(3), 472–483. <https://doi.org/10.1016/j.mayocp.2018.08.006>
- Obici, L., Perfetti, V., Palladini, G., Moratti, R., & Merlini, G. (2005). Clinical aspects of systemic amyloid diseases. *Biochimica et Biophysica Acta*, 1753(1), 11–22. <https://doi.org/10.1016/j.bbapap.2005.08.014>
- Pai, K. K., Omiunu, A. O., Llerena, P. A., Shave, S. M., Desai, H. A., Fang, C. H., Eloy, J. A., & Young, V. N. (2022). Localized laryngeal amyloidosis: A systematic review. *American Journal of Otolaryngology*, 43(5), 103550. <https://doi.org/10.1016/j.amjoto.2022.103550>
- Palladini, G., Milani, P., & Merlini, G. (2020). Management of AL amyloidosis in 2020. *Blood*, 136(23), 2620–2627. <https://doi.org/10.1182/blood.2020006913>
- Phillips, N. M., Matthews, E., Altmann, C., Agnew, J., & Burns, H. (2017). Laryngeal amyloidosis: diagnosis, pathophysiology and management. *The Journal of Laryngology and Otology*, 131(S2), S41–S47. <https://doi.org/10.1017/S0022215117000780>
- Picken, M. M. (2020). The pathology of amyloidosis in classification: A review. *Acta Haematologica*, 143(4), 322–334. <https://doi.org/10.1159/000506696>
- Rudy, S. F., Jeffery, C. C., & Damrose, E. J. (2018). Clinical characteristics of laryngeal versus nonlaryngeal amyloidosis. *The Laryngoscope*, 128(3), 670–674. <https://doi.org/10.1002/lary.26846>
- Send, T., Spiegel, J. L., Schade, G., Pantelis, A., Olthoff, A., Bootz, F., Canis, M., & Jakob, M. (2019). Amyloidosis of the upper aerodigestive tract: Management of a rare disease and review of the literature. *Dysphagia*, 34(2), 179–191. <https://doi.org/10.1007/s00455-018-9956-x>
- Takumi, K., Staziaki, P. V., Hito, R., Nadgir, R. N., Berk, J. L., Andreu-Arasa, V. C., Chavez, W., & Sakai, O. (2020). Amyloidosis in the head and neck: CT findings with clinicopathological correlation. *European Journal of Radiology*, 128(109034), 109034. <https://doi.org/10.1016/j.ejrad.2020.109034>
- Wisniowski, B., & Wechalekar, A. (2020). Confirming the diagnosis of amyloidosis. *Acta Haematologica*, 143(4), 312–321. <https://doi.org/10.1159/000508022>