

## ARTÍCULO DE REVISIÓN



# MANEJO EN CIRUGÍA BUCOMAXILOFACIAL DEL PACIENTE ONCOLÓGICO SOMETIDO A QUIMIOTERAPIA.

Martínez, Luisa <sup>1</sup>; Muscolino, Angela <sup>1</sup>; Rodríguez, Freddy <sup>1</sup>; Sosa, Darío <sup>1</sup>; Alborno, Elizabeth <sup>2</sup>

1 Residente de 1er Año del Postgrado de Cirugía Bucal UCV.

2 Coordinadora Postgrado Cirugía Bucal UCV. Profesor Asociado UCV.

Autor de correspondencia: Darío Sosa

Correo: [dario.sosa@gmail.com](mailto:dario.sosa@gmail.com)

### Cómo citar este artículo:

**Vancouver:** Martínez L, Muscolino A, Rodríguez F, Sosa D, Alborno E. Manejo en Cirugía Bucomaxilofacial del paciente oncológico sometido a quimioterapia. *IDEULA*. 2022;(9): 19-41.

**APA:** Martínez, L., Muscolino, A., Rodríguez, F., Sosa, D., Alborno, E. (2022). Manejo en Cirugía Bucomaxilofacial del paciente oncológico sometido a quimioterapia. *IDEULA*, (9): 19-41.

## RESUMEN

El paciente oncológico presenta características especiales que requieren de la atención del odontólogo y el cirujano bucal, debido a que el tratamiento (Radioterapia, cirugía, quimioterapia o combinado) al que debe ser sometido a lo largo de su enfermedad afecta las condiciones de salud bucal y, por lo tanto, su calidad de vida.

El presente trabajo pretende dar una puesta al día sobre el paciente oncológico que recibe tratamiento de quimioterapia y su abordaje quirúrgico previo, durante y posterior al tratamiento quimioterápico, de interés para el odontólogo y el cirujano bucal.

Se realizó una revisión de diferentes fuentes bibliográficas que incluyó una búsqueda y análisis de diferentes fuentes de información tal como Scienedirect, PubMed, Cochrane Central Register of Controlled Trials, Embase, Google Académico y Scielo, en los últimos 5 años. Se estableció un protocolo de tratamiento para pacientes con riesgo de osteonecrosis, que consistió en la conducta a seguir por el cirujano bucal, ante abordaje quirúrgico previo, durante y posterior al tratamiento quimioterápico, con la finalidad de minimizar las complicaciones inherentes a estos casos. Una exhaustiva historia clínica, interconsulta con médico tratante y manejo correcto de este tipo de pacientes es clave para preservar su salud bucal sin afectar su calidad de vida. Conocer el medicamento administrado en su tratamiento quimioterápico, dosis y tiempo de administración permite al clínico tomar las decisiones quirúrgicas más acertadas, además del empleo de sus habilidades para brindar una atención adecuada.

**PALABRAS CLAVE:** quimioterapia, osteonecrosis, cirugía bucal, cirugía bucomaxilofacial

## ORAL AND MAXILLOFACIAL MANAGEMENT OF THE ONCOLOGICAL PATIENT UNDERGOING CHEMOTHERAPY

### ABSTRACT

The oncological patient presents special characteristics that require the attention of the dentist and the oral surgeon, because the treatment (Radiation therapy, surgery, chemotherapy or combined) to which he must be subjected throughout his illness affects the oral health conditions and therefore, their quality of life.

The present work intends to give an update on the oncological patient who receives chemotherapy treatment and his approach before, during and after chemotherapy treatment, of interest to the dentist and the oral surgeon.

A review of different bibliographic sources was carried out, including a search and analysis of different information sources such as Sciencedirect, PubMed, Cochrane Central Register of Controlled Trials, Embase, Google Scholar and Scielo, in the last 5 years. A treatment protocol was established for patients at risk of osteonecrosis, which consisted of the conduct to be followed by the oral surgeon, before surgical approach, during and after chemotherapy treatment, in order to minimize the complications inherent in these cases. An exhaustive clinical history, consultation with the treating physician and correct management of this type of patient is key to preserving their oral health without affecting their quality of life. Knowing the type of drug, dose and administration time frame of the chemotherapy treatment, dose and administration time allows the clinician to make the most accurate surgical decisions, in addition to the use of their skills to provide adequate care.

**KEY WORDS:** chemotherapy, osteonecrosis, oral surgery, oral maxillofacial surgery.

## INTRODUCCIÓN

La atención individualizada de los pacientes es parte fundamental para brindar un tratamiento correcto, planificando detalladamente de acuerdo a las necesidades odontológicas que posea cada individuo. Es por ello que una correcta elaboración de la historia clínica<sup>1</sup>, que cuente con antecedentes médico-odontológicos tanto del paciente como de sus familiares cercanos, signos y síntomas, medicamentos recetados y terapias previas, entre otros, pueden brindarle al clínico las herramientas necesarias para efectuar un tratamiento satisfactorio.

Dentro de las condiciones previas a tomar en cuenta, el paciente oncológico presenta características especiales que requieren de la atención del odontólogo y el cirujano bucal, debido a que el tratamiento (Radioterapia, cirugía, quimioterapia o combinado, dependiendo de la gravedad del cuadro clínico) al que debe ser sometido a lo largo de su enfermedad afecta las condiciones de salud bucal y, por lo tanto, su calidad de vida<sup>2</sup>. También debe hacerse mención de las situaciones sistémicas propias que pueda tener el paciente, sin relación directa con su condición oncológica (diabetes, hipertensión, osteoporosis, enfermedad renal, entre otros)<sup>1,3</sup>.

Además, es de resaltar la importancia del trabajo multidisciplinario en este tipo de pacientes, donde debe verse involucrado el médico tratante, el oncólogo, cirujano de cabeza y cuello, odontólogo y cirujano bucal<sup>3</sup> para tener un seguimiento correcto de la evolución del paciente y una planificación

en conjunto de acuerdo a sus necesidades específicas, teniendo en cuenta que este tipo de pacientes tienen un organismo alterado y requieren de maniobras de tratamiento particulares<sup>2</sup>.

En el presente artículo de revisión pretende dar una puesta al día sobre el paciente oncológico que recibe tratamiento de quimioterapia y su abordaje quirúrgico previo, durante y posterior al tratamiento quimioterápico, de interés para el odontólogo y el cirujano bucal.

## CÁNCER

El cáncer comprende un grupo de enfermedades caracterizadas por el crecimiento y replicación sin control de células anormales, las cuales pueden afectar distintos tejidos en el cuerpo humano. Estas células pueden diseminarse a través del torrente sanguíneo y el sistema linfático, llegando a otros sitios y provocando metástasis <sup>4</sup>. Existen diferentes tipos de cáncer que, de acuerdo a los tejidos que comprometen, varía su nomenclatura <sup>5</sup>. Dentro de sus causas principales, la OMS describe a los carcinógenos físicos (radiaciones ultravioleta e ionizantes), químicos (amianto, componentes del humo de tabaco, aflatoxinas y arsénico) y biológicos, como determinados por virus, bacterias y parásitos <sup>6</sup>.

Por su parte, el cáncer bucal se define como un crecimiento anormal de las células de la mucosa. Puede ubicarse en labios, paladar, piso de boca, lengua, glándulas salivales, encía y mucosa yugal<sup>7</sup>. Este tipo de cáncer puede dejar secuelas físicas y psicobiológicas en los pacientes que la padecen

<sup>8</sup>. Su etiología es multifactorial, sobre todo relacionada con tabaco, inactividad física, alcohol <sup>6,9</sup> y varía entre países <sup>7,8</sup>.

## **Epidemiología**

Según la OMS <sup>6</sup> en 2020 se registraron casi 10 millones de muertes por cáncer. Entre los más comunes se reportan en términos de nuevos casos 2,26 millones de casos de cáncer de mama, 2,21 millones de defunciones por cáncer pulmonar, 1,93 millones de casos de cáncer colorectal, 1,41 millones de casos de cáncer de próstata, 1,20 millones de casos de cáncer de piel (No melanoma) y 1,09 millones de casos de cáncer gástrico. En cuanto al cáncer bucal, se considera dentro de los tipos de cáncer más comunes tanto en países en vías de desarrollo como en países desarrollados <sup>9</sup>. Datos actualizados de la OMS refieren hasta 20 casos por 100.000 personas, con mayor predominancia en hombres que en mujeres y en edades avanzadas. En países de Asia y el pacífico se encuentra su mayor incidencia <sup>10</sup>. Dependiendo del tipo y etapa del cáncer, se cuenta con diferentes terapias. En el caso particular de esta revisión se abordará solo la quimioterapia.

## **QUIMIOTERAPIA**

Se entiende por quimioterapia al conjunto de fármacos y sustancias administradas para el tratamiento de la enfermedad neoplásica. Su mecanismo de acción consiste en impedir la replicación y crecimiento de células cancerígenas. Cabe destacar que este tipo de medicamentos causan gran toxicidad, que se traduce en cuadros hematológicos que incluyen anemia, leucopenia,

neutropenia y trombocitopenia <sup>11</sup>. A nivel bucal, pueden causar xerostomía, mucositis, infecciones y en casos graves, osteonecrosis<sup>2</sup>.

Dentro de los tipos de quimioterapias, se registran <sup>12</sup>:

- **Quimioterapia Neoadyuvante:**

También llamada quimioterapia primaria o de inducción, es administrada después de tener un diagnóstico histológico; sin embargo, es importante que sea antes de una cirugía o radiación (terapia inicial).

Una ventaja de este tipo de quimioterapia es que las células cancerígenas no han tenido contacto con medicamentos contra el cáncer. Por lo tanto, son especialmente vulnerables.

- **Quimioterapia Adyuvante:**

Esta modalidad se utiliza para el manejo de pacientes que presentan un alto riesgo de recurrencia después de haberse practicado la terapia local inicial cuando se haya eliminado por completo la enfermedad.

La finalidad es eliminar las posibles micrometástasis y disminución de la recurrencia. Esto puede incluir:

1. Sitio anatómico
2. Tamaño

3. Características patológicas y biológicas del tumor primario.
4. Afectación ganglionar
5. Componente genético.

- **Quimioterapia Concomitante:**

Se realiza de forma simultánea con la radioterapia para incrementar la sensibilidad del tumor.

Por lo tanto, tiene como finalidad ser radiosensibilizadora, para lograr un control local y sistémico.

- **Quimioterapia Paliativa:**

Se realiza cuando hay metástasis o tumor avanzado, siendo estos factores su principal indicación.

En estos pacientes no será posible la curación, pero la finalidad del tratamiento se encamina a mejorar la calidad de vida del paciente.

## AGENTES QUIMIOTERÁPICOS

Dentro de los agentes quimioterápicos más utilizados se encuentran las drogas citotóxicas (Agentes alquilantes como la ciclofosfamida y el cisplatino; antimetabolitos como el metotrexate y fluorouracil; antraciclinas como doxorubicina y danorubicina; derivados de plantas como paclitaxel y vinorelbina), hormonas (Análogos como etinilestradiol y medroxiprogesterona; antagonistas como ciproterona y tamoxián; inhibidores de aromatasas como anastrozole y exemastine), inhibidores de las protein quinasas (Tirosin quinasas como erlotinib y sunitinib;

inhibidores panquinasa como everolimus y sorafenib) y los anticuerpos monoclonales (Anti EGF como trastuzunab; anti CD20 como rituximab; anti CD3 como catumexomab y anti VEGF como bevacizumab)<sup>13</sup>.

Es de hacer notar que puede existir la implementación de un tratamiento adicional consistente en algunos fármacos antirresortivos y antiangiogénicos de acuerdo a lo establecido por el facultativo para complementar el tratamiento del paciente oncológico, ya sea por casos de metástasis óseas, entre otros. La utilización de estos fármacos tiene repercusión en el aparato bucal, contando dentro de sus signos y síntomas la mucositis, dolor, problemas de salivación, cambios en el sentido del gusto e infecciones a repetición, además de la osteonecrosis maxilar asociada a medicamentos<sup>13-17</sup>.

### **OSTEONECROSIS MAXILAR ASOCIADA A MEDICAMENTOS (ONMM)**

Es un síndrome mayormente asociado a medicamentos antiresortivos, pero puede aparecer ante el uso de fármacos del linfoma RANK-L y de angiogénesis, que se caracteriza por la presencia de hueso necrótico expuesto o que puede ser explorado a través de una fístula en el territorio maxilofacial, el cual se mantiene en un periodo mínimo de 8 semanas sin antecedentes de terapia radiación en la zona. Los primeros casos fueron reportados hace casi dos décadas; sin embargo, la fisiopatología no está del todo descrita. Se asocia con microtraumas, inhibición de angiogénesis, actividad osteoclástica y remodelación ósea. En el caso del hueso alveolar, la constante remodelación puede aumentar el riesgo de osteonecrosis<sup>16</sup>.



Dentro de los fármacos asociados a la ONMM de administración intravenosa se mencionan a los bisfosfonatos, los cuales son recetados para el manejo de situaciones relacionadas con el cáncer, tales como hipercalcemia maligna, eventos esqueléticos asociados con metástasis óseas producto de afecciones neoplásicas en seno, próstata y pulmones, además de lesiones líticas en mieloma múltiple<sup>17</sup>. Ejemplos de ellos son el zolendronato (Zometa®), el cual se administra una dosis única anual y el ibandronato (Bondronat®, una dosis cada 3 meses) para el tratamiento de la osteoporosis<sup>16</sup>. También se mencionan el Pamidronato (Aredia®, Linoten®, Xinsidona®)<sup>17,18</sup>.

En cuanto a los bifosfonatos administrados por vía oral, que también tienen la indicación en casos de osteoporosis y osteopenia, se mencionan Alendronato (Fosamax®), Clodronato (Bonefos®), Etidronato (Difosfen®, Osteum®), Risedronato (Actonel®, Acrel®) y Tiludronato (Skelid®)<sup>17,18</sup>.

Otros agentes antirresortivos como inhibidores del RANK-lingando (denosumab, administrado subcutáneo cada 6 meses), inhiben la actividad osteoclástica, lo cual se asocia con reabsorción ósea. Sin embargo, en comparación con los bisfosfonatos, su efecto sobre la remodelación ósea cesa luego de 6 meses de la suspensión del tratamiento<sup>16-18</sup>.

Los agentes angiogénicos son fármacos que evitan la neoformación de vasos sanguíneos, inhibiendo ciertas moléculas participantes en la cascada de angiogénesis. Son indicados en tumores gastrointestinales, carcinomas renales y tumores neuroendocrinos, entre otros<sup>16</sup>.

Los fármacos anteriormente mencionados tienen efectos secundarios que han sido reportados por la comunidad científica, y deben ser tomados en cuenta para el correcto manejo de los mismos, para evitar que se produzcan cuadros perjudiciales tales como la osteonecrosis.

La ONMM se relaciona con las terapias utilizadas en metástasis óseas, donde se mencionan: el ácido zolendrónico, pamidronato y denosumab (Vía endovenosa) <sup>4,16</sup> y los fármacos antiangiogénicos utilizados en distintos tipos de cáncer como el sonitib y bevacizumab. Los pacientes con terapia de zolendronato tienen una mayor probabilidad de sufrir de osteonecrosis de los maxilares<sup>16</sup>.

Se clasifica, según la AAOMS y la International Task Force on Osteonecrosis of the Jaw, los estadios de osteonecrosis <sup>16-19</sup>:

Estadio	American Association of Oral and Maxillofacial Surgeons (AAOMS) 2022	International Task Force on Osteonecrosis of the Jaw 2015
0	Paciente sin evidencia clínica de hueso necrótico, con síntomas no específicos o hallazgos imagenológicos que no permiten confirmar diagnóstico.	
1	Exposición y necrosis ósea o presencia de fístula comunicada hacia hueso en pacientes asintomáticos sin signos de infección.	Asintomático, hueso expuesto en maxilar o mandíbula, con tejido blando adyacente o regional sin evidencia de inflamación ni signos de infección secundaria.
2	Presencia de hueso necrótico expuesto o fístula comunicada con hueso en pacientes con signos y síntomas de infección.	Dolor, hueso expuesto en maxilar o mandíbula, tejido blando adyacente o regional inflamado o con signos de infección secundaria.

3	Presencia de hueso necrótico expuesto o fístula comunicada al hueso, presencia de dolor, infección y uno más de los siguientes elementos: exposición de hueso necrótico más allá de la región del hueso alveolar (Borde mandibular o piso de seno maxilar), fractura patológica, fístula extraoral, comunicación oroantral/oronasal y/o osteólisis extendida a borde mandibular o piso de seno maxilar.	Dolor, hueso expuesto en maxilar o mandíbula, tejido blando adyacente o regional inflamado o con signos de infección secundaria, presencia de fístula extraoral u oroantral o evidencia imagenológica de osteólisis extendiéndose al borde inferior mandibular o piso de seno maxilar.
---	---	--

En cuanto al manejo de pacientes con focos de ONMM, dependiendo de la extensión, se debe priorizar la comunicación entre el médico tratante y el cirujano bucal. El paciente debe seguir las indicaciones dadas por ambas partes; se deben hacer lavados de las zonas necróticas, control de infecciones secundarias y prevención de nuevos focos necróticos por medio de terapia antibiótica, además de manejo farmacológico del dolor para mejorar la calidad de vida<sup>9</sup>.

Hasta el momento, se han reportado varios trabajos sobre el manejo de ONMM; sin embargo, la evidencia pareciera ser insuficiente para lograr una estandarización. Dentro de las alternativas se mencionan el uso de oxígeno hiperbárico (estimulación de angiogénesis y acelera tasa de diferenciación de osteoblastos)<sup>3,18-20</sup>, eliminación quirúrgica de secuestros óseos, uso de concentrados plaquetarios (factores de crecimiento y citocinas que estimulan angiogénesis, diferenciación celular, producción de colágeno y agentes antiinflamatorios)<sup>16,19,21,22</sup>, terapia farmacológica de pentoxifilina 400mg (mejora flujo sanguíneo periférico e induce acción

del factor de necrosis antitumoral  $\alpha$ , inhibiendo inflamación y fibrosis) y vitamina E (antioxidante) 400UI dos veces al día <sup>19,23</sup>.

En áreas pequeñas afectadas, se recomienda un abordaje conservador: antimicrobianos tópicos (Colutorios de clorhexidina al 0,12%, y analgésicos). Al existir evidencia de inflamación o infección local, se recomiendan antibióticos de amplio espectro (Penicilinas y en caso de alergias, metronidazol, quinolonas, doxiciclina o eritromicina)<sup>16</sup>. En áreas de ONMM expuestas o sin mejoría evidente luego del tratamiento conservador, se deben eliminar quirúrgicamente los secuestros óseos y/o hueso necrótico, además de realizar biopsias si hay sospecha de enfermedad metastática<sup>19</sup>.

## MANEJO QUIRÚRGICO PREVIO A LA QUIMIOTERAPIA

Antes de realizar cualquier tratamiento quirúrgico odontológico, es imperativo la realización de una historia clínica exhaustiva, donde se incluya una anamnesis detallada del paciente, así como sus antecedentes sistémicos, tanto familiares como personales. Los pacientes oncológicos pueden tener comorbilidades asociadas o no al cáncer que puedan deteriorar aún más su estado de salud, ya sea la enfermedad sistémica en sí (diabetes, osteoporosis, hipertensión arterial, enfermedad renal, entre otras) o los medicamentos asociados a dicha condición sistémica<sup>1, 5, 17</sup>. La interconsulta con el oncólogo tratante es necesaria para determinar en qué etapa del tratamiento con quimioterapia se encuentra el paciente y, con base en la comunicación interdisciplinaria entre

cirujano bucal y el oncólogo, determinar el mejor tratamiento para el paciente<sup>16,22</sup>. Se debe hacer evaluación odontológica 2 a 3 semanas previas al inicio del tratamiento, con el fin de evaluar y realizar los tratamientos quirúrgicos 15 a 20 días antes de la terapia. Proceder de forma conservadora, manejando cierres primarios en heridas sin tensiones, remodelación ósea y uso adicional de concentrados plaquetarios; antibioticoterapia sistémica según el riesgo de infección de cada caso, antisépticos tópicos durante 14 días o hasta observar cicatrización y educación al paciente en cuanto a hábitos de higiene y cuidados<sup>3,17, 19,24,25</sup>.

## **CONSIDERACIONES SOBRE TERAPIA ANTIRRESORTIVA O ANTIANGIOGÉNICA**

En el caso de pacientes que estén siendo sometidos a terapia antirresortiva/antiangiogénica, primeramente, se recomienda un exhaustivo interrogatorio, examen clínico y radiográfico, detección de movilidad dental, estado periodontal, patologías periapicales, edentulismo y situación protésica, posibles focos infecciosos, tales como restos radiculares o caries profundas y hacer un especial énfasis en la higiene bucal, utilizando enjuagues de clorhexidina, aplicaciones de flúor, entre otros. Es recomendable advertirle al paciente sobre los riesgos relacionados del medicamento que está recibiendo y que todo tratamiento quirúrgico que requiera deberá ser 3 meses antes de iniciar el tratamiento medicamentoso<sup>16-18, 24</sup>.

La cesación del tratamiento medicamentoso antes de iniciar el tratamiento quirúrgico debe ser concertada por medio de la interconsulta con el oncólogo tratante. Hasta el momento, no hay

evidencia suficiente que apoye el llamado *Drug Holliday*, el cual consiste en la suspensión del tratamiento con antirresortivos o antiangiogénicos para poder realizar un tratamiento quirúrgico<sup>16</sup>. Se debe coordinar con el médico tratante la fecha de reinicio del tratamiento quimioterápico<sup>19</sup>.

En pacientes que estén bajo terapia antirresortiva por condiciones sistémicas previas o asociadas a cáncer, antes o después del tratamiento de quimioterapia, se deben establecer los riesgos y beneficios del tratamiento odontológico quirúrgico y según lo establecido en el último consenso de la AAOMS 17. Realizar dichos procedimientos 3-4 meses posterior a la última dosis del medicamento de tipo anticuerpo monoclonal y se reestablecerá el mismo 6 a 8 semanas posterior a la cirugía bucal.

En el caso de pacientes que estén recibiendo bifosfonatos por vía oral por 4 o más años de tratamiento, se deben esperar de 3 a 6 meses posterior a la finalización del tratamiento para poder ser intervenidos. Si el tratamiento con bifosfonatos orales fue menor a los 4 años, el riesgo tiende a ser bajo<sup>17</sup>.

Los pacientes que reciben tratamiento de bifosfonatos por vía parenteral y hayan recibido menos de 2 ciclos, tendrán menor riesgo a desarrollar osteonecrosis inducida por medicamentos; mientras que los pacientes que hayan recibido más de 2 ciclos, tienen a desarrollar mayor riesgo<sup>17</sup>.

## MANEJO QUIRÚRGICO DURANTE LA QUIMIOTERAPIA

En pacientes que reciben quimioterapia, los cuidados deben ir enfocados para evitar el riesgo de infección, pero sobretodo van dirigidos a atenuar la inmunosupresión a la que están sometidos. Los agentes quimioterápicos inciden directa o indirectamente causando en el 40% de los casos complicaciones orales, cuya severidad varía dependiendo del tipo de medicamento, la dosificación y la duración de la terapia. Por ello, es necesario antes de iniciar el tratamiento quirúrgico, obtener del oncólogo la historia detallada del paciente para definir y prevenir posibles complicaciones. De igual forma, el odontólogo debe realizar una evaluación odontológica pre-quimioterapia<sup>26</sup>.

Es necesario mantener la salud bucal en este tipo de casos. Se deben realizar exodoncias a dientes sin posibilidad de ser restaurados, erradicar lesiones como quistes, abscesos periapicales y dientes incluidos o retenidos con posible factor de riesgo infeccioso. Realizar además alveoloplastías para eliminación de espículas óseas que puedan provocar molestia o infecciones<sup>3,26</sup>.

Durante la quimioterapia es importante tener en cuenta que antes de iniciar cualquier tratamiento odontológico, especialmente de urgencia, disponer de un cuadro hemático reciente, con la finalidad de suspender cualquier tratamiento quirúrgico si el recuento de leucocitos es menor de 2.000 y el de plaquetas menor de 70.000. No obstante, es posible que sea necesario realizar algún tratamiento odontológico, en algunos casos, de absoluta necesidad para lo cual es indispensable una protección

antibiótica en el caso de leucopenia y de transfusión de sangre total o de plaquetas o casos de trombocitopenia<sup>3, 19,24</sup>.

En el caso de la gingivorragia ocasionada por la trombocitopenia en la quimioterapia, se puede manejar el sangrado severo con cubetas llenas de Gelfoam (esponja estéril, absorbente y hemostática), Surgicel (Gasas de celulosa oxidada hemostática) o gasas húmedas con agua oxigenada<sup>26</sup>.

Dentro de los cuidados que debe realizar el paciente, se encuentran los lavados bucales con una solución de bicarbonato de sodio (una cucharadita 5 mg aproximadamente en medio vaso de agua 100 mililitros aproximadamente) cuatro veces al día sin deglutirla<sup>26</sup>.

En caso de dolor, utilizar anestésicos tópicos como la xilocaína al 2% en solución viscosa. Se debe advertir al paciente no utilizar este medicamento antes comenzar a ingerir los alimentos, ya que al deglutir, este entra en contacto por medio de los alimentos con el paladar blando y la epiglotis produciendo asfixia. Deben usar clorhexidina en enjuagues bucales para la remoción de placa bacteriana y no colutorios que contengan alcohol, pues pueden irritar la mucosa. Se debe advertir que no puede ser utilizado de manera frecuente, puesto que existe el riesgo de interrumpir con el crecimiento de microbiota normal y puede formar tejido de granulación<sup>25, 26</sup>.



Deben prohibirse el hábito de fumar y el consumo de alcohol, ya que incrementa el dolor debido a la irritación de la mucosa y encías. Igualmente se debe eliminar la ingesta de alimentos calientes, con textura gruesa, especias y ácidos, ya que empeorarán la sensación de dolor<sup>25,26</sup>.

Se recomienda al paciente que debe visitar al odontólogo cada tres meses para profilaxis, ya que, de no hacerse, se propician infecciones oportunistas como candidiasis que al removerse dejan úlceras eritematosas y sangrantes que requieren un tratamiento sistémico<sup>25,26</sup>.

Por último, es fundamental mencionar el manejo de las infecciones secundarias a otras complicaciones, debido a que estas suelen ser las responsables de aproximadamente el 50% de las muertes por cáncer. La principal fuente de infección es la microbiota bucal, siendo esta la razón por la que se hace tanto énfasis en controlar la enfermedad periodontal, fomentar la higiene bucal antes y durante el tratamiento quimioterapéutico dado que los tejidos de soporte son la puerta de entrada de diferentes complicaciones. También se mencionan el ambiente hospitalario (nosocomial) y la piel<sup>24-26</sup>.

## **MANEJO QUIRÚRGICO POSTERIOR LA QUIMIOTERAPIA**

Es importante tener en cuenta el tipo de fármaco que le fue administrado al paciente, ya que algunos medicamentos pueden producir anemias, leucopenia y trombocitopenia, aumentando el riesgo de infección. Además, la hiposalivación y mucositis puede promover la aparición de úlceras que pueden persistir por largo tiempo o sobreinfectarse<sup>24-27</sup>. En cuanto a las intervenciones

quirúrgicas, es recomendable realizarlas 6 meses después de finalizado el tratamiento quimioterápico. La prevención en las etapas previas es elemental, además del apoyo por parte del equipo médico y odontológico, reforzando medidas de higiene y cuidado dental para evitar exponer al paciente durante ese periodo a procedimientos quirúrgicos <sup>22,27</sup>. En resumen, se presenta una propuesta de algoritmo basado en la evidencia recopilada sobre el manejo en Cirugía Bucomaxilofacial del paciente sometido a quimioterapia.

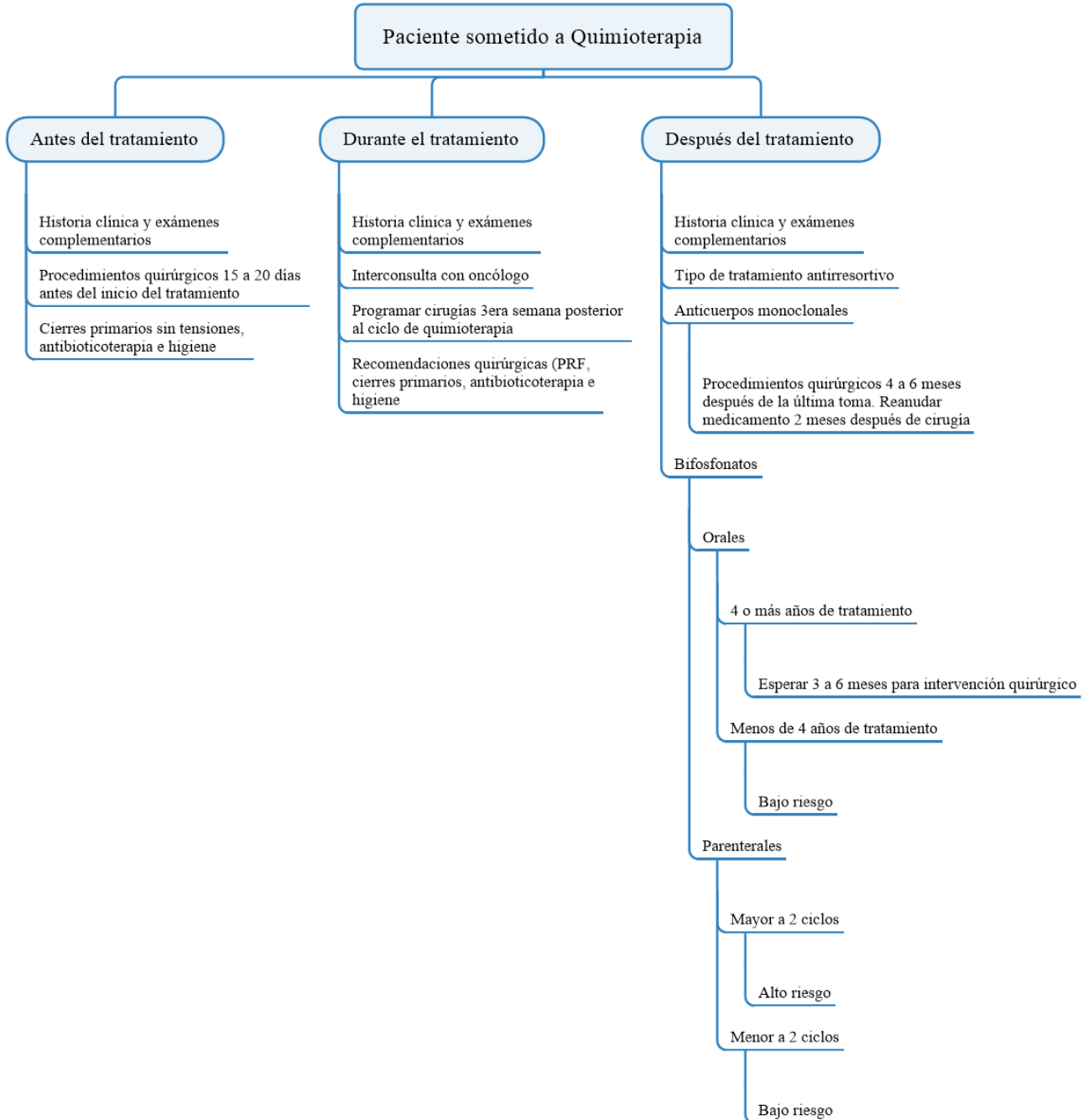


Diagrama 1: Propuesta de Igoritmo de manejo en Cirugía Bucomaxilofacial de pacientes oncológicos sometidos a quimioterapia.

## CONCLUSIÓN

Basado en las consecuencias que puede producir el tratamiento quimioterapéutico en el aparato bucal, se recomienda hacer una exhaustiva historia clínica, estudios paraclínicos, interconsulta con el médico tratante, además del conocimiento sobre el tipo de tratamiento quimioterapéutico al que está siendo sometido el paciente (vía de administración, tiempo del tratamiento y tipo de medicamento) como paso inicial para orientar el tratamiento quirúrgico odontológico del paciente oncológico sometido a quimioterapia. Es importante enfocarse en la prevención con el fin de evitar el desarrollo de procesos infecciosos, eliminando cualquier posible foco en el aparato bucal y tener en consideración un excelente manejo de los tejidos tanto duros como blandos. Inicialmente debemos determinar en qué etapa se encuentra el paciente, antes, durante o después del tratamiento con quimioterapia, y con base en esto cambiará la conducta del clínico.

La interconsulta con los médicos tratantes del paciente es fundamental para poder lograr establecer planes de tratamiento adecuados que no deriven en mayores complicaciones en este tipo de pacientes; como ha sido mencionado en el presente manuscrito, los pacientes oncológicos poseen características particulares en cuanto a su estado de salud, lo cual se exagera al recibir tratamientos quimioterápicos. El manejo de las infecciones 2 o 3 semanas previas al inicio del tratamiento quirúrgico es una pieza fundamental en el tratamiento integral del paciente, el cual asegura un ciclo de quimioterapia sin complicaciones a nivel bucal.

Es de vital importancia recalcar que si bien el presente artículo establece sugerencias de cómo abordar a un paciente oncológico bajo quimioterapia, se debe recordar que cada paciente debe ser tratado de forma individualizada y es por ello que el manejo quirúrgico de los mismos cambiará según sea el caso. La consideración del estado de salud del paciente oncológico y sus comorbilidades, asociadas o no al cáncer, serán las que dictaminen la conducta del equipo médico-odontológico tratante para asegurar el éxito del tratamiento.

## REFERENCIAS

1. Corti M, Sosa D. Estructura de la Historia Clínica utilizada en la práctica odontológica privada en la ciudad de Mérida, Venezuela. *Rev Odontológica Los Andes*. 2020; 15(2):48–64.
2. Samaniego Valle G. Protocolo de manejo odontológico en pacientes con quimioterapia [Internet]. Universidad de Guayaquil; 2014. Disponible en: <http://repositorio.ug.edu.ec/bitstream/redug/6396/1/SAMANIEGOgustavo.pdf>
3. Demian NM, Shum JW, Kessel IL, Eid A. Oral surgery in patients undergoing chemoradiation therapy. *Oral Maxillofac Surg Clin North Am* [Internet]. 2014; 26(2):193–207. Disponible en: <http://dx.doi.org/10.1016/j.coms.2014.01.006>
4. Limones A, Sáez-Alcaide LM, Angulo Díaz-Parreño S, Helm A, Bornstein MM, Molinero-Mourelle P. Medication-related osteonecrosis of the jaws (MRONJ) in cancer patients treated with denosumab VS. zoledronic acid: A systematic review and meta-analysis. *Med Oral Patol Oral y Cir Bucal*. 2020; 25(3):e326–36.
5. Instituto Nacional de Cáncer. Cáncer [Internet]. Diccionario del NCI. 2022 [citado el 30 de enero de 2022]. Disponible en: <https://www.cancer.gov/espanol/publicaciones/diccionarios/diccionario-cancer/def/cancer>
6. Organización Mundial de la Salud. Cáncer [Internet]. 2022 [citado el 30 de enero de 2022]. Disponible en: <https://www.who.int/es/news-room/fact-sheets/detail/cancer>
7. Alvarado Solórzano A, Restrepo Escudero M. Cáncer Bucal, aproximaciones teóricas. *Dominio las Ciencias*. 2016; 2(2):167–85.

8. American Cancer Society. Cáncer de orofaringe (garganta) y de cavidad oral (boca) [Internet]. 2016 [citado el 23 de enero de 2022]. Disponible en: <https://www.cancer.org/es/cancer/cancer-de-orofaringe-y-de-cavidad-oral/acerca/estadisticas-clave.html>
9. Montero PH, Patel SG. Cancer of the Oral Cavity. *Surg Oncol Clin N Am*. 2015; 24(3):491–508.
10. Organización Mundial de la Salud. Salud bucodental [Internet]. 2022 [citado el 23 de enero de 2022]. Disponible en: <https://www.who.int/es/news-room/fact-sheets/detail/oral-health#:~:text=El cáncer bucal abarca los,casos por 100 000 personas.>
11. Villa A, Akintoye SO. Dental Management of Patients Who Have Undergone Oral Cancer Therapy. *Dent Clin North Am*. 2018; 62(1):131–42.
12. Condori Escobar MDP. Manifestaciones bucales secundarias al tratamiento oncológico de quimioterapia en pacientes que acuden al Hospital III Daniel Alcides Carrión, Tacna-2018 [Internet]. Universidad Nacional Jorge Basadre Grohmann-Tacna; 2019. Disponible en: [http://www.repositorio.unjbg.edu.pe/bitstream/handle/UNJBG/3893/1690\\_2019\\_condori\\_escobar\\_mdp\\_fac\\_odontologia.pdf?sequence=1&isAllowed=y](http://www.repositorio.unjbg.edu.pe/bitstream/handle/UNJBG/3893/1690_2019_condori_escobar_mdp_fac_odontologia.pdf?sequence=1&isAllowed=y)
13. Casas, Ana M. Corral, J. Pérez B. Efectos Secundarios Dosis, Indicaciones y Agentes Antineoplásicos. *Antimicrob Agents Chemother* [Internet]. 2014; 58(12):7250–7. Disponible en: <https://seom.org/seomcms/images/stories/recursos/sociosyprofs/documentacion/manuales/practicaclinica/cap2.pdf>
14. Fokkens WJ, Lund VJ, Hopkins C, Hellings PW, Kern R, Reitsma S, et al. Executive summary of EPOS 2020 including integrated care pathways. *Rhinology* [Internet]. 2020; 58(2):82–111. Disponible en: <https://pubmed.ncbi.nlm.nih.gov/32226949/>
15. Correa Pontes FS, Lacerda de Souza L, Paula de Paula L, de Melo Galvão Neto E, Silva Gonçalves PF, Rebelo Pontes HA. Central odontogenic fibroma: An updated systematic review of cases reported in the literature with emphasis on recurrence influencing factors. *J Cranio-Maxillofacial Surg* [Internet]. 2018; 46(10):1753–7. Disponible en: <https://doi.org/10.1016/j.jcms.2018.07.025>
16. Ruggiero SL, Dodson TB, Fantasia J, Goodday R, Aghaloo T, Mehrotra B, et al. Medication-Related Osteonecrosis of the Jaw-2014 Update [Internet]. American Association of Oral and Maxillofacial Surgeons. 2014. Disponible en: [https://www.aaoms.org/docs/govt\\_affairs/advocacy\\_white\\_papers/mronj\\_position\\_paper.pdf](https://www.aaoms.org/docs/govt_affairs/advocacy_white_papers/mronj_position_paper.pdf)
17. Ruggiero SL, Dodson TB, Aghaloo T, Carlson ER, Ward BB, Kademani D. American Association of Oral and Maxillofacial Surgeons' Position Paper on Medication-Related Osteonecrosis of the Jaws—2022 Update. *J Oral Maxillofac Surg* [Internet]. 2022; 80(5):920–43. Disponible en: <https://doi.org/10.1016/j.joms.2022.02.008>

18. Capote M C, Mogensen MG, Sánchez C MC, Cedeño JA. Consideraciones en el tratamiento odontológico de pacientes en terapia con bifosfonatos. *Acta Odontol Venez* [Internet]. 2011; 49(4):1–7. Disponible en: <https://www.actaodontologica.com/ediciones/2011/4/art-23/#>
19. Khan AA, Morrison A, Hanley DA, Felsenberg D, McCauley LK, O’Ryan F, et al. Diagnosis and management of osteonecrosis of the jaw: A systematic review and international consensus. *J Bone Miner Res*. 2015; 30(1):3–23.
20. Foncea C, Von Bischoffshausen K, Teuber C, Ramírez H, Goñi I, Sánchez C, et al. Osteonecrosis de los maxilares asociada a medicamentos: revisión de la literatura y propuesta para la prevención y manejo. *Rev Med Chil*. 2020; 148(7):983–91.
21. Al Hadi H, Smerdon GR, Fox SW. Hyperbaric oxygen therapy accelerates osteoblast differentiation and promotes bone formation. *J Dent* [Internet]. 2015; 43(3):382–8. Disponible en: <http://dx.doi.org/10.1016/j.jdent.2014.10.006>
22. Lopez-Jornet P, Sanchez Perez A, Amaral Mendes R, Tobias A. Medication-related osteonecrosis of the jaw: Is autologous platelet concentrate application effective for prevention and treatment? A systematic review. *J Cranio-Maxillofacial Surg* [Internet]. 2016; 44(8):1067–72. Disponible en: <http://dx.doi.org/10.1016/j.jcms.2016.05.004>
23. Díaz-Reverand S, Naval-Gíaz L, Muñoz-Guerra MF, Sastre-Pérez J, Rodríguez-Campo FJ, Gil-Diez JL. Management of medication-related osteonecrosis of the jaw according to the clinical grade: An analysis of 19 cases. *Rev Esp Cir Oral y Maxilofac*. 2018; 40(3):104–11.
24. Yalcin-Ulker GM, Cumbul A, Duygu-Capar G, Uslu Ü, Sencift K. Preventive Effect of Phosphodiesterase Inhibitor Pentoxifylline against Medication-Related Osteonecrosis of the Jaw: An Animal Study. *J Oral Maxillofac Surg* [Internet]. 2017; 75(11):2354–68. Disponible en: <http://dx.doi.org/10.1016/j.joms.2017.04.017>
25. Lévano Villanueva CJU. Manejo Del Paciente Oncológico Por El Odontólogo General. *Rev Odontológica Basadrina*. 2019; 3(1):46–50.
26. Grande Boloque R, Apoita Sanz M, Vallina Fernández-Kelly C, Melero Alarcón C, Montañés de la Fuente A, Hernández Vallejo G. Manejo Odontológico del paciente sometido a quimioterapia. *Rev Eur Odontoestomatol* [Internet]. 2018; Disponible en: <http://www.redoe.com/ver.php?id=287>
27. Rocha-Buelvas A, Pumalpa AJ. Manejo odontológico de las complicaciones orales secundarias al tratamiento oncológico con quimioterapia y radioterapia. *Rev CES Odont*. 2011; 24(2):71–8.