

# VARIACIONES ANATÓMICAS DEL SISTEMA DE CONDUCTOS RADICULARES EN PREMOLARES

según la clasificación  
de Ahmed y CBCT




*Anatomic variations of root canal system in premolars  
using Ahmed classification and CBCT*

POR

ROSS GARCÍA GÓMEZ<sup>1</sup>

MARIAJOSÉ VILLAMIZAR MÁRQUEZ<sup>2</sup>

OMAR PAOLINI<sup>3</sup>

- 1 Estudiante de 5to. año. Facultad de Odontología. Universidad de Los Andes. Mérida, Venezuela. rossmegarciagomez@gmail.com  
 [orcid.org/0009-0002-1980-970X](https://orcid.org/0009-0002-1980-970X)
- 2 Estudiante de 5to. año. Facultad de Odontología, Universidad de Los Andes. Mérida, Venezuela. mariajosevillm@gmail.com  
 [orcid.org/0009-0008-6014-9014](https://orcid.org/0009-0008-6014-9014)
- 3 Cátedra de Radiología Oral y Maxilofacial de la Facultad de Odontología. Universidad de Los Andes. omarlbertopaolini@gmail.com  
 [orcid.org/0000-0003-1324-1666](https://orcid.org/0000-0003-1324-1666)

**Autor de correspondencia:** Ross García Gómez. Facultad de Odontología. Universidad de Los Andes, Mérida-Venezuela.  
[rossmegarciagomez@gmail.com](mailto:rossmegarciagomez@gmail.com)

**Como citar este artículo:** García Gómez R, Villamizar Márquez M, Paolini O. Variaciones anatómicas del sistema de conductos radiculares en premolares según la clasificación de Ahmed y CBCT. ROLA 2025; 20(1): 76-92.



## Resumen

Los premolares, frecuentemente tienen raíces y conductos adicionales, aumentando las probabilidades de cometer errores en los tratamientos de conducto. La clasificación de Ahmed presenta un sistema alternativo de Clasificación de Sistema de Conductos Radiculares permitiendo una descripción detallada. El objetivo del estudio fue determinar la frecuencia de variaciones anatómicas en premolares superiores e inferiores según la clasificación de Ahmed mediante técnica de tomografía computarizada de haz cónico en pacientes que acudieron a un centro imagenológico privado, mediante un estudio descriptivo, cuantitativo, no experimental y transversal. Por observación directa del volumen tomográfico se examinaron 879 premolares, recopilando los detalles en una hoja de registro. La configuración más frecuente en cada grupo de premolares fue: primer premolar superior, (37,6%), segundo premolar superior (39,5%), primer premolar inferior (50,8%) y segundo premolar inferior (67,9%). Se encontraron 1 y 2 raíces en todos los grupos de premolares, se observaron 3 raíces en 8 casos en primer premolar superior y 1 caso en primer premolar inferior. Predominó la presencia de diferencias anatómicas entre homólogos de un mismo paciente en primer premolar superior (54,2%) y en segundo premolar superior (55,3%), pero fue levemente mayor la presencia de similitud anatómica en primer premolar inferior (51,8%) y segundo premolar inferior (59,7%). Los primeros premolares superiores mostraron mayor variabilidad anatómica. No fueron encontradas diferencias significativas entre ambos géneros en cuanto a la anatomía dental. Se recomienda el uso de Clasificación de Sistema de Conductos Radiculares de Ahmed en casos de anatomía dental compleja.

**PALABRAS CLAVE:** Sistema de conductos radiculares, variación anatómica, premolares, clasificación de Ahmed, CBCT.

## Abstract

Premolars frequently have additional roots and canals, increasing the chances of making errors in root canal treatments. The Ahmed classification presents an alternative to the root canal classification system that permits a detailed description. To determine the frequency of anatomical variations in upper and lower premolars according to the Ahmed classification using Cone Beam Computed Tomography in patients who attended a private imaging center in the city of Mérida, Venezuela between 2021 and 2023. A study with a descriptive scope, quantitative approach, and non-experimental design - cross-sectional type was carried out. The population was 879 premolars. Direct observation of the tomographic volume was examined, compiling the details in a record sheet. The most frequent configuration in each group of premolars was: first upper premolar (37.6%), upper second premolar (39.5%), lower first premolar (50.8%), and 1st lower premolar (67.9%). 1 and 2 roots were found in all premolar groups, 3 roots were observed in 8 cases in the upper first premolar and 1 in the lower first premolar. The presence of anatomical differences between homologs of the same patient in the upper first premolar (54.2%) and in the upper second premolar (55.3%) predominated, but the presence of anatomical similarity in the lower first premolar (51.8%) and lower second premolar (59.7%) was slightly superior. The upper first premolars showed greater anatomical variability. No significant differences in dental anatomy were found between the two genders. Ahmed's Root Canal System Classification is recommended in cases of complex dental anatomy.

**KEYWORDS:** Root canal system, anatomical variation, premolars, Ahmed classification, CBCT.

## Introducción

Las variaciones antropológicas de la anatomía del Sistema de Conductos Radiculares (SCR) han sido descritas ampliamente en la literatura, en donde se evidencia la presencia de importantes variaciones morfológicas y anatómicas a través de toda la longitud del conducto y en zonas apicales que pueden estar relacionadas a características propias de diferentes grupos étnicos<sup>1</sup>, características fenotípicas, en dependencia del sexo, de genética, de raza<sup>2</sup>, e incluso de factores ambientales<sup>3-5</sup>, en donde el manejo de esta información puede ayudar a los odontólogos a localizar y tratar adecuadamente el SCR, traducándose en la optimización de tratamientos endodónticos y sus resultados<sup>4</sup>.

Es por esto que, para el éxito en los tratamientos endodónticos en dientes permanentes, se requiere de un amplio conocimiento de la anatomía interna y externa dental, la cual permite el acceso apropiado para la eliminación de microorganismos, de tejido pulpar y el correcto manejo de la zona apical, además de la correcta conformación, desinfección y sellado tridimensional del sistema de conductos radicales<sup>3,6-8</sup>; de esta manera, se debe tomar en consideración los diferentes niveles de bifurcación de la raíz, sumado a su configuración interna, puesto que muchos estudios han demostrado que la estructura de los conductos está compuesta de intrincados sistemas de ramificaciones que pueden dividirse y volver a unirse en diferentes posiciones a lo largo de la raíz o raíces<sup>4,5</sup>, trayendo dificultades en la práctica clínica, pues para una adecuada determinación radiográfica de los bordes apicales y para establecer correctamente la longitud de trabajo, los detalles importantes pueden estar superpuestos por estructuras adyacentes en imágenes 2D<sup>1,9</sup>.

Uno de los grupos dentales más comúnmente intervenidos, luego de los primeros molares, son los premolares, los cuales muestran la mayor heterogeneidad anatómica entre todos los grupos de dientes en términos de número y características de conductos radicales<sup>10,11</sup>. Varios estudios han demostrado que los premolares maxilares y los mandibulares a menudo tienen raíces y conductos radicales adicionales, siendo el rango de número de raíces desde 1 a 3 y muchas configuraciones diferentes de SCR encontradas<sup>12</sup>. Esta variedad anatómica aumenta la probabilidad de cometer errores en los procedimientos endodónticos<sup>3,6,7</sup>, la incapacidad para detectar y tratar todos y cada uno de los conductos, resulta en conductos radicales no tratados que pueden contener tejido pulpar vital, tejido pulpar necrótico y microorganismos que proliferan, causando periodontitis apical, dolor, inflamación y molestias en el paciente conllevando al fracaso del tratamiento endodóntico<sup>12,13</sup>.

Por esta razón, los tratamientos endodónticos requieren apoyarse en estudios imagenológicos<sup>13-15</sup>, donde la radiografía periapical intraoral se utiliza convencionalmente para examinar la raíz y el SCR in vivo, sin embargo, la superposición de estructuras y la distorsión de la imagen son inconvenientes

frecuentes en el uso de esta técnica<sup>5</sup>, por su naturaleza bidimensional las radiografías periapicales pueden resultar en raíces y conductos que no son tomados en cuenta por su imposible visualización<sup>13,14</sup>. Al respecto, la Asociación Americana de Endodoncia (AAE) y la Academia Americana de Radiología Oral y Maxilofacial (AAOMR), en el Comité de Posición Conjunta en el 2015 recomiendan que la técnica de Tomografía Computarizada de Haz Cónico (CBCT), debe considerarse como técnica imagenológica de elección para el diagnóstico y/o tratamiento inicial de dientes en los que se sospecha de conductos accesorios o morfología compleja<sup>8</sup>.

Numerosas técnicas han sido desarrolladas e implementadas para investigar la anatomía del conducto radicular, tales como limpieza y tinción con colorantes utilizando dientes extraídos, radiografía convencional, técnicas radiográficas alternativas en mesiodistal y/o direcciones bucolinguales, examen visual con aumento<sup>9,12</sup>, y en los últimos años, se ha introducido la técnica CBCT<sup>3</sup>.

La CBCT es una técnica de corte transversal, a través de una fuente de rayos X en forma cónica que rota entre 180° y 360° alrededor de la cabeza del paciente, permitiendo formar imágenes tridimensionales que proporcionan una resolución de alta calidad diagnóstica, convirtiéndose en una herramienta altamente exitosa para explorar la morfología y complejidad del SCR<sup>2,8</sup>. Adicionalmente, Neelakantan *et al.*<sup>16</sup> demostraron que la CBCT puede detectar el SCR con tanta precisión como las técnicas de tinción y limpieza, asimismo con más precisión que la radiografía periapical intraoral, generando la posibilidad de estudiar grandes muestras para determinar prevalencias en variaciones anatómicas y morfológicas<sup>16,17</sup>.

Para determinar estas variaciones, muchas clasificaciones de conductos radiculares han surgido a lo largo del tiempo entre otras la de Green<sup>19</sup>, Weine *et al.*<sup>20,21</sup>, Pineda y Kuttler<sup>22</sup>, Vertucci *et al.*<sup>23</sup>.

Los sistemas propuestos por Weine *et al.*<sup>20</sup>, Vertucci *et al.*<sup>23</sup> y Weine *et al.*<sup>21</sup>, han sido las clasificaciones más comúnmente usadas, beneficiosas al categorizar muchas configuraciones de conductos, pero no todas<sup>18</sup>. Weine *et al.*<sup>20</sup>, citado por Paredes y Peña<sup>2</sup> sólo clasifica dientes con una sola raíz y no dientes multirradiculares ni las configuraciones complejas. Algunos informes donde se utilizó tecnología en imágenes 3D han expuesto que muchas configuraciones de conductos han sido “no clasificables”, por lo que han aparecido modificaciones a la clasificación de Vertucci *et al.*<sup>23</sup>. Ahmed *et al.*<sup>18</sup>, citan estudios como Gulabivala *et al.* que añadieron 7 nuevas clasificaciones, igualmente a Sert y Bayirli que agregaron otras 15 clasificaciones y señalan que Filpo Pérez, afirma que el 13% de las muestras no se ajustaban a la clasificación de Vertucci. También, se ha reportado que en premolares maxilares de tres raíces no se permite realizar descripción precisa de los conductos radiculares con estas clasificaciones<sup>3</sup>.

En tal sentido, las clasificaciones anteriores se refieren únicamente a la configuración del conducto y no tienen en cuenta el número de raíces y la identificación del tipo de diente tratado. Debido a estas limitaciones, Ahmed *et al.*<sup>18</sup> propusieron una nueva clasificación que simplifica la investigación, la práctica clínica y la formación académica<sup>9,18</sup>. Ahmed *et al.*<sup>18</sup>, presentan un sistema alternativo que se basa en “códigos” asignados<sup>3,4,18</sup>, los cuales permiten una descripción detallada sobre la anotación del número de diente, el número de raíces, la configuración y trayecto del conducto en cada una de las raíces dando así información clara y completa sobre la configuración en cada raíz<sup>7,18</sup>. Esta clasificación ha sido utilizada recientemente en algunas investigaciones sobre anatomía del sistema de conductos radiculares en diferentes grupos dentales y poblaciones, como los reportados en Sudáfrica<sup>4,13</sup>, Egipto<sup>3</sup>, Polonia<sup>7</sup> y Chile<sup>17,25</sup>, donde se enfocaron en el estudio anatómico de premolares.

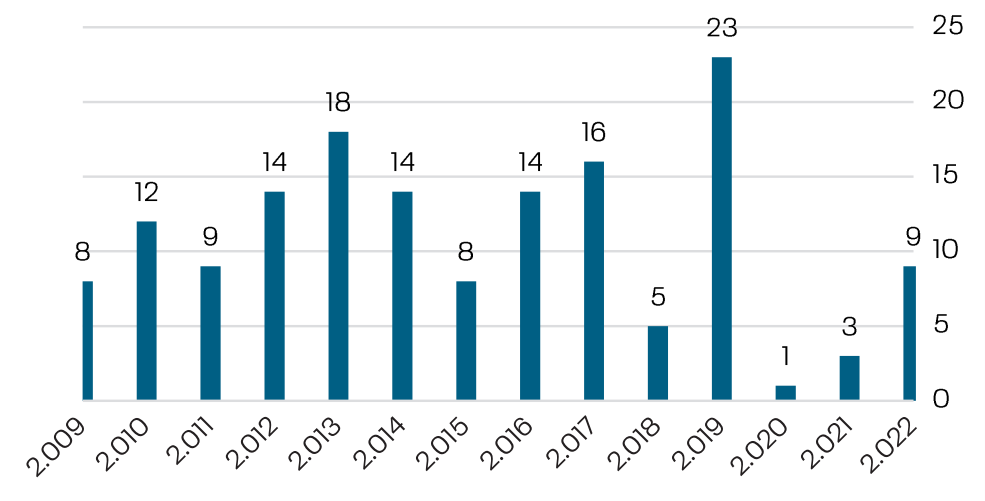
Cabe destacar, que es fundamental definir el número de raíces y no solo de conductos, recordando que cada población tiene sus características propias, por lo que es de suma importancia conocer la frecuencia de variaciones morfológicas y anatómicas en la población que se vaya a tratar en nuestra práctica clínica<sup>18</sup>, al respecto, en la población venezolana se han encontrado estudios anatómicos detallados de las raíces y SCR en premolares superiores e inferiores mediante el uso de CBCT, tal como la investigación realizada por Brea *et al.*<sup>26</sup> en Caracas, Venezuela en el año 2021, quienes estudiaron la presencia de conductos con forma de “C” en premolares inferiores. Además, en el 2024 fue realizado un estudio por Martins *et al.*<sup>27</sup>, el “Worldwide Anatomy Research Group”, quienes visualizaron 26.400 premolares superiores pertenecientes a 44 países, incluyendo a Venezuela, donde describen el número de raíces y de conductos encontrados a nivel mundial.

Sin embargo, hasta el momento no se han hallado estudios que utilicen la clasificación de Ahmed *et al.*<sup>18</sup> en Venezuela, es por esto que, se plantea la siguiente interrogante: ¿Qué variaciones del sistema de conductos radiculares según la clasificación de Ahmed *et al.*<sup>18</sup> son las más frecuentes para premolares superiores e inferiores en una población que acudió a un centro imagenológico en la ciudad de Mérida-Venezuela? y determinar la frecuencia de variaciones anatómicas del SCR en primeros y segundos premolares superiores e inferiores según la clasificación de Ahmed *et al.*<sup>18</sup> mediante CBCT en pacientes que acudieron a un centro imagenológico privado en el municipio Libertador del estado Mérida, Venezuela entre 2021 y 2023; identificar la frecuencia de variaciones anatómicas del SCR en cada grupo de premolares, clasificar las variaciones anatómicas del SCR encontradas de acuerdo al número de raíces y según el género del paciente, e igualmente describir la semejanza del SCR entre premolares homólogos en un mismo paciente.

## Metodología

Se realizó una investigación cuantitativa, descriptivo no experimental y transversal<sup>28</sup>, para identificar las distintas variaciones anatómicas encontradas, para luego describirlas según la clasificación de Ahmed *et al.*<sup>18</sup> introducida en 2017, provee un código único para el número de diente, número de raíces considerando sus divisiones y la configuración del conducto. Adicionalmente, para clasificar conductos accesorios e incluso anomalías, pudiéndose usar en conjunto con otras clasificaciones para un análisis más completo<sup>18,37,38</sup>. En la FIGURA 1, se observa el esquema ilustrativo para codificar según la clasificación de Ahmed *et al.*<sup>18</sup>.

**FIGURA 1.** Esquema ilustrativo para codificar con la clasificación de Ahmed *et al.*<sup>18</sup>. Tomado de Olczak *et al.*<sup>7</sup>.



Se empleó la observación asistida técnicamente mediante imágenes tomográficas de haz cónico. Estas imágenes fueron analizadas utilizando el software CS3D Imaging Software – CARESTREAM versión 3.5.18 en una computadora. Las tomografías fueron recopiladas entre 2021 y 2023 en un centro imagenológico privado en la ciudad de Mérida, municipio Libertador, Venezuela. Al total de 582 tomografías obtenidas les fueron aplicados los criterios de inclusión: 1. Imágenes CBCT con presencia de premolares, imágenes CBCT que cumplieran con los parámetros adecuados de visualización y fidelidad de imagen, contraste, resolución, 2. Imágenes completas, con ausencia de artefactos u otros que limiten la imagen y 3. Provenientes de pacientes con 18 años o mayores. Con estos criterios se consideraron 268 tomografías que contenían 1.041 premolares a los que se les aplicó los criterios de exclusión: 1. Premolares con ápices inmaduros. 2. Premolares con tratamiento de conductos. 3. Premolares con caries profundas, reabsorción interna o externa que interfieran con la visualización de la continuidad de los conductos. 4. Premolares con calcificación radicular. 5. Premolares con postes radiculares y 6. Premolares con evidencia de cirugía radicular. Se incluyeron finalmente 879 premolares, los cuales constituyeron la totalidad de la población de estudio analizada.

## Resultados

268 tomografías fueron aptas para la investigación, de las cuales 158 contenían solo premolares superiores, 83 solamente premolares inferiores y 27 de ambos premolares superiores e inferiores. Se individualizó la observación para cada premolar, para ser analizados según la clasificación de Ahmed *et al.*<sup>18</sup>, teniendo: Primer Premolar Superior (PPS), Segundo Premolar Superior (SPS), Primer Premolar Inferior (PPI) y Segundo Premolar Inferior (SPI) (FIGURA 2).

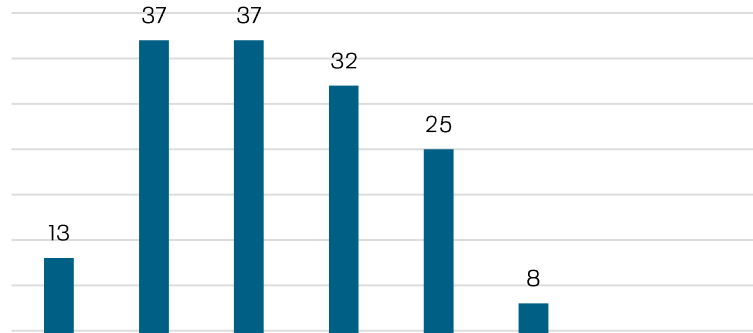
Un total de 879 premolares fueron analizados, las UD fueron agrupadas por grupo dental y por cuadrante al que pertenecían.

**FIGURA 2.** Número de premolares de acuerdo con el cuadrante al que pertenecen.

**Variaciones anatómicas del SCR según la clasificación de Ahmed *et al.*<sup>18</sup>**

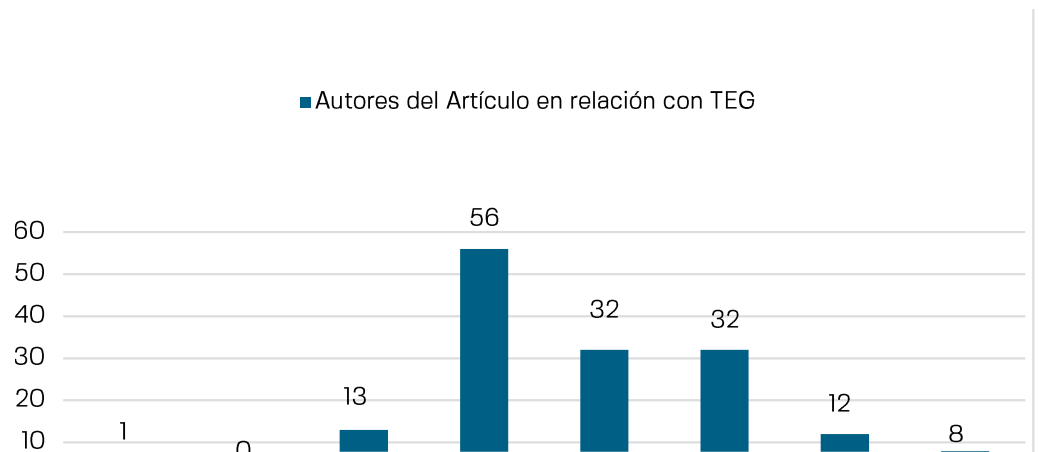
En el **FIGURA 3** se observa la frecuencia de códigos encontrados según la clasificación de Ahmed *et al.*<sup>18</sup>. Para los 290 PPS se identificaron los siguientes códigos como más frecuentes: <sup>2</sup>PPS V<sup>1</sup> P<sup>1</sup>, en menor medida el código <sup>1</sup>PPS<sup>1-2</sup>, seguido de <sup>2</sup>PPSV<sup>1-2</sup>, y por último <sup>2</sup>PPS V<sup>1</sup> P<sup>1</sup>; en este gráfico está representada la proporción de los códigos más frecuentes y se agruparon 21 códigos restantes como “otros”.

**FIGURA 3.** Frecuencia de códigos encontrados en PPS.



En la **FIGURA 4** se observan imágenes tomográficas de una UD 14, la configuración más común (<sup>2</sup>PPS V<sup>1</sup> P<sup>1</sup>) en el grupo de los PPS. a) Vista coronal. b) Vista axial. c) Vista sagital.

**FIGURA 4.** Imágenes tomográficas de una UD 14 representando la configuración más común de un primer premolar superior: <sup>2</sup>PPS V<sup>1</sup> P<sup>1</sup>. (a) Vista coronal. (b) Vista axial. (c) Vista sagital.

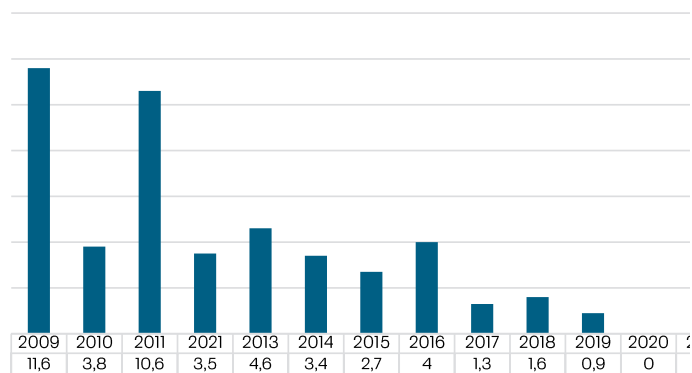


Respecto a las variaciones anatómicas en los 243 SPS observados, los códigos más frecuentes fueron <sup>1</sup>SPS<sup>1</sup>, seguido de <sup>1</sup>SPS<sup>1-2</sup>, luego <sup>1</sup>SPS<sup>1-2-1</sup>, y por último <sup>1</sup>SPS<sup>1-2-1-2</sup>, además fueron precisados 15 códigos adicionales en la categoría “otros”, (**FIGURA 5**).

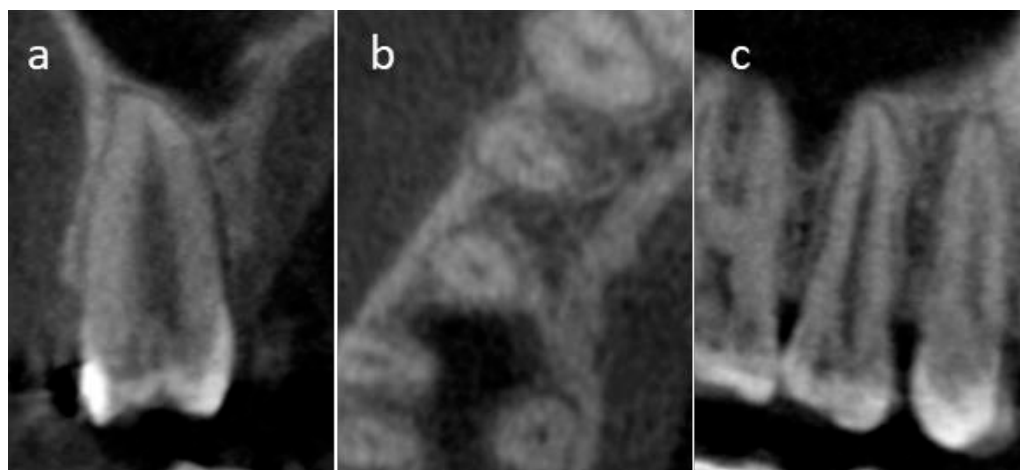
La **FIGURA 6** ilustra imágenes tomográficas de una UD 15 representando la configuración más común (<sup>1</sup>SPS<sup>1</sup>) en el grupo de los SPS. a) Vista coronal. b) Vista axial. c) Vista sagital.



**FIGURA 5.** Frecuencia de códigos encontrados en SPS.

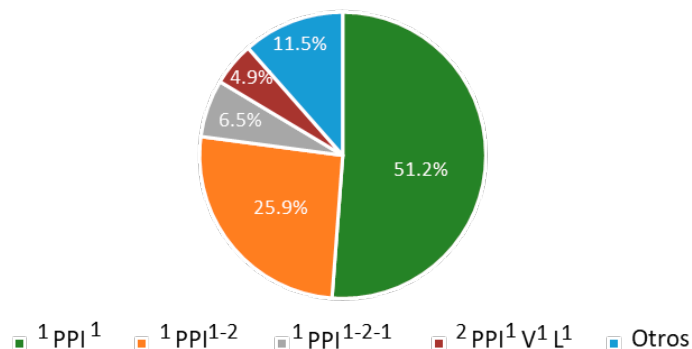


**FIGURA 6.** Imágenes tomográficas de una UD 15 representando la configuración más común de un segundo premolar superior: <sup>1</sup>SPS<sup>1</sup>. (a) Vista coronal. (b) Vista axial. (c) Vista sagital.



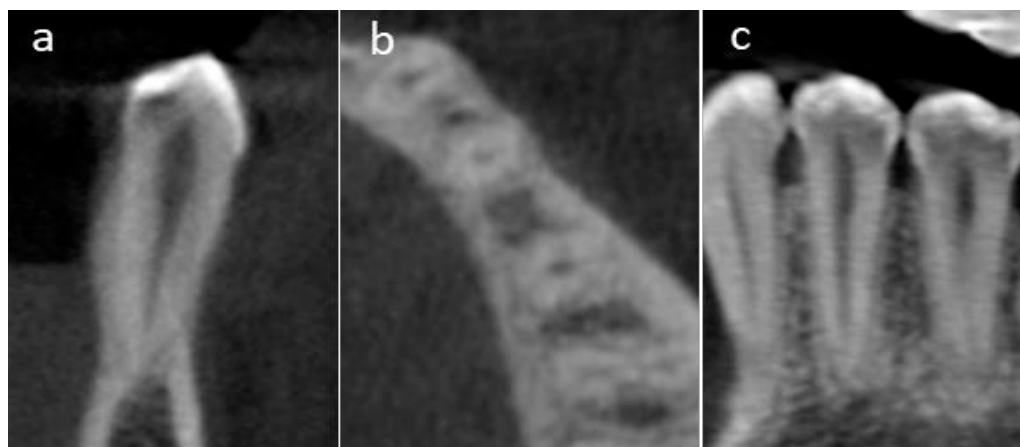
Con la observación de 185 PPI se pudieron identificar los siguientes códigos como más frecuentes: <sup>1</sup>PPI<sup>1</sup> con 50,8%, luego <sup>1</sup>PPI<sup>1-2</sup>, y en menores proporciones <sup>1</sup>PPI<sup>1-2-1</sup> y <sup>2</sup>PPI<sup>1</sup> V<sup>1</sup> L<sup>1</sup>. Se encontraron 13 códigos más, agrupados en la sección “otros” presentada en la FIGURA 7.

**FIGURA 7.** Frecuencia de códigos encontrados en PPI.



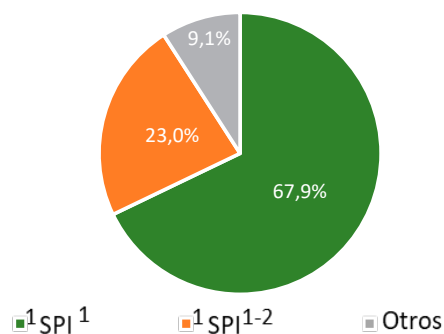
La FIGURA 8 ilustra imágenes tomográficas de una UD 44 representando la configuración más común (<sup>1</sup>PPI<sup>1</sup>) en el grupo de los PPI. a) Vista coronal. b) Vista axial. c) Vista sagital.

**FIGURA 8.** Imágenes tomográficas de una UD 44 representando la configuración más común de un primer premolar inferior:  $^1PPI^1$ . (a) Vista coronal. (b) Vista axial. (c) Vista sagital.



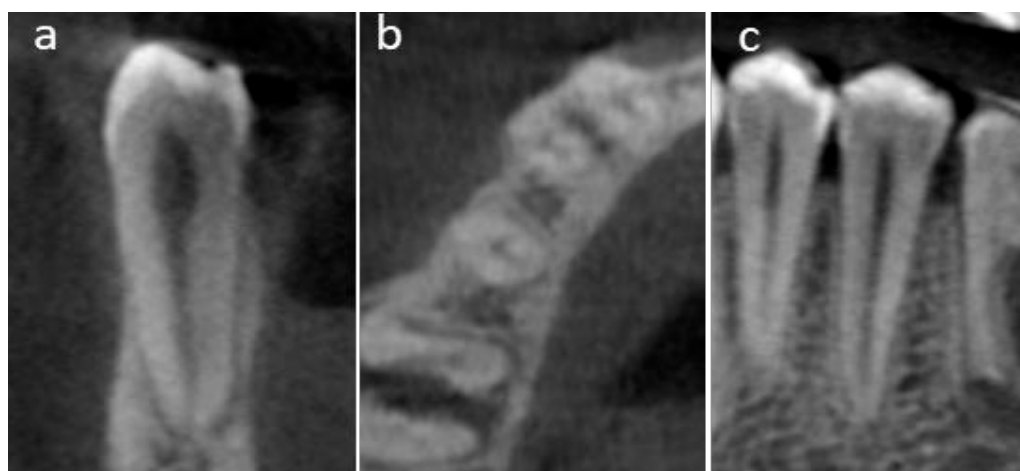
Al determinar las variaciones anatómicas en los SPI, se observaron 161 UD donde se encontró con gran frecuencia el código  $^1SPI^1$ , seguido de  $^1SPI^{1-2}$ , además fueron precisados 8 códigos adicionales que representan una minoría, englobados en “otros” (FIGURA 9).

**FIGURA 9.** Frecuencia de códigos encontrados en SPI.



En la FIGURA 10, se observan imágenes tomográficas de una UD 35 representando la configuración más común ( $^1SPI^1$ ) en el grupo de los SPI. a) Vista coronal. b) Vista axial. c) Vista sagital.

**FIGURA 10.** Imágenes tomográficas de una UD 35 representando la configuración más común de un segundo premolar inferior:  $^1SPI^1$ . (a) Vista coronal. (b) Vista axial. (c) Vista sagital.

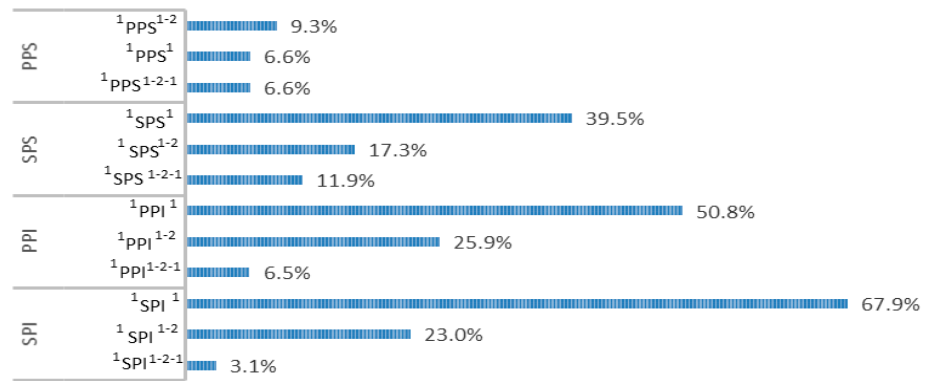


## Variaciones anatómicas del SCR según el número de raíces

La mayoría de los PPS estudiados mostraron 2 raíces y menos de la mitad presentaron 1 raíz. Por otra parte, una marcada mayoría de los SPS, PPI y SPI estudiados mostraron 1 raíz, siendo menor la frecuencia de 2 raíces en estos grupos de premolares, se puede destacar, que en los SPI fueron encontradas 2 raíces en 4 UD. Al hablar de las UD que presentaron 3 raíces, es notable la baja frecuencia, pues se observaron 8 UD en PPS, 1 UD en SPS, 1 UD en PPI y ninguna en SPI

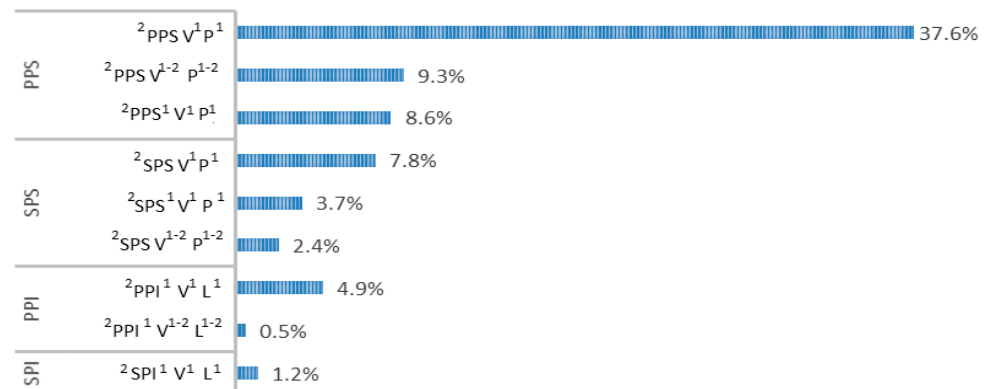
En cuanto a las configuraciones más frecuentes presentes en las UD que tenían 1 raíz, se encontró mayormente  ${}^1\text{PPS}^{1-2}$ , seguido de  ${}^1\text{PPS}^1$  y  ${}^1\text{PPS}^{1-2-1}$  para los PPS. En cuanto a los SPS, se encontró con mayor frecuencia  ${}^1\text{SPS}^1$ ,  ${}^1\text{SPS}^{1-2}$  y  ${}^1\text{SPS}^{1-2-1}$ . Respecto a los PPI el código más frecuente fue  ${}^1\text{PPI}^1$ ; seguido de  ${}^1\text{PPI}^{1-2}$  y en menor medida  ${}^1\text{PPI}^{1-2-1}$ . Finalmente, en SPI fue frecuente encontrar el código  ${}^1\text{SPI}^1$ ,  ${}^1\text{SPI}^{1-2}$  en segundo lugar y  ${}^1\text{SPI}^{1-2-1}$  en poca frecuencia (FIGURA 11).

FIGURA 11. Códigos más frecuentes hallados en los premolares de 1 raíz.



Al analizar las configuraciones más frecuentes en dientes con 2 raíces, se encontró frecuentemente en PPS el código  ${}^2\text{PPS}^1\text{V}^1\text{P}^1$ , luego  ${}^2\text{PPS}^1\text{V}^{1-2}\text{P}^{1-2}$  y en menor medida  ${}^2\text{PPS}^1\text{V}^1\text{P}^1$ . Para los SPS fue frecuente hallar  ${}^2\text{SPS}^1\text{V}^1\text{P}^1$ ,  ${}^2\text{SPS}^1\text{V}^{1-2}\text{P}^{1-2}$ . Para los PPI y SPI la única clasificación predominante fue  ${}^2\text{PPI}^1\text{V}^1\text{L}^1$  /  ${}^2\text{SPI}^1\text{V}^1\text{L}^1$  (FIGURA 12).

FIGURA 12. Códigos más frecuentes hallados en los premolares de 2 raíces.

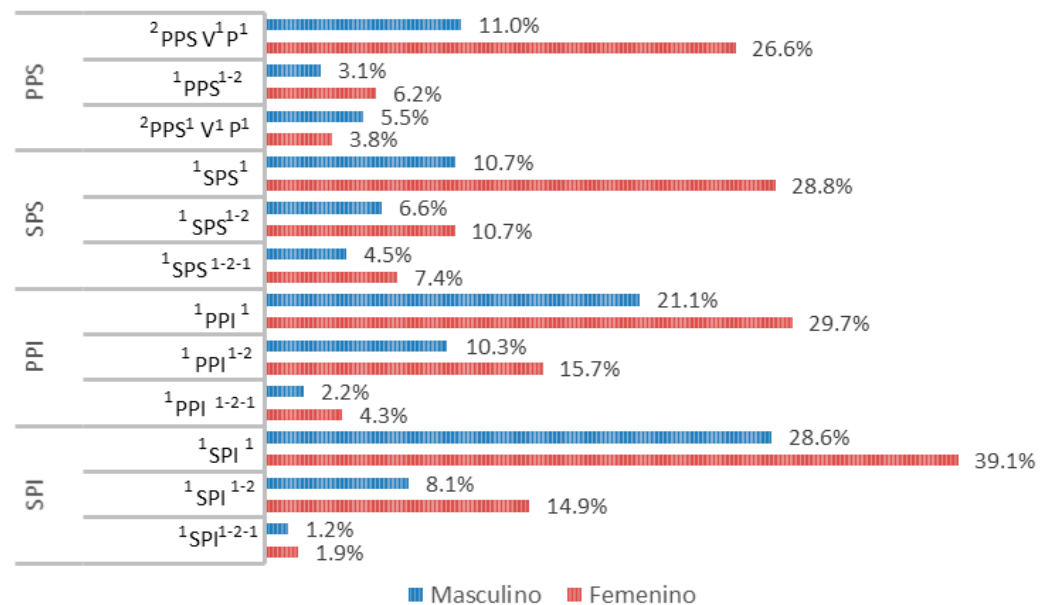


Finalmente, en los PPS que presentaron 3 raíces, el código más frecuente encontrado fue el <sup>3</sup>PPS <sup>1</sup>MV<sup>1</sup> DV<sup>1</sup> P<sup>1</sup> en 1,8% (FIGURA 11). En SPS no se presentaron casos con 3 raíces. En los PPI se presentó el código: <sup>3</sup>PPI <sup>1</sup>MV<sup>1</sup> DV<sup>1</sup> L<sup>1</sup> en 0,5% de los casos (FIGURA 12). En los SPI no hubo ninguna UD con 3 raíces.

### Variaciones anatómicas del SCR según el sexo del paciente

Al relacionar las variaciones más frecuentemente encontradas de acuerdo con el género de los pacientes, se pudo notar que en PPS el código <sup>2</sup>PPS V<sup>1</sup> P<sup>1</sup> fue predominante tanto en mujeres como en hombres. En relación con los SPS destacó el código <sup>1</sup>SPS<sup>1</sup> en ambos géneros. Asimismo, en los PPI el código que se determinó como sobresaliente fue <sup>1</sup>PPI<sup>1</sup> en el sexo femenino y masculino. En los SPI se hizo evidente que <sup>1</sup>SPI<sup>1</sup> fue el código más repetido en ambos géneros. En la FIGURA 13, se aprecian los demás códigos encontrados en cada grupo de premolares.

FIGURA 13. Distribución de los códigos más frecuentes según el sexo, de acuerdo con el grupo de premolares.



### Similitud del SCR entre premolares homólogos en un mismo paciente

Al analizar los premolares y su similitud entre homólogos, se inició comparando los PPS siendo estos 118 UD, de ellos el 54,2% presentaban diferencias en su anatomía y el 45,8% fueron iguales. Luego, fue posible comparar 94 SPS, donde el 55,3% presentaron distinta anatomía y el 44,7% mostraron la misma. Al describir los PPI se halló que, 83 UD permitieron compararse, donde el 48,2% presentaban diferencias en su anatomía y el 51,8% revelaron un código semejante a su homólogo. Finalmente, se encontraron cotejables 67 SPI, donde el 40,3% presentaban diferencias en su anatomía y el 59,7% mostraron la misma configuración interna.

## Discusión

Esta investigación se enfocó en describir la anatomía de los premolares en la población merideña a través de CBCT mediante la clasificación de Ahmed *et al.*<sup>18</sup>, en un período de 2 años (2021-2023), siendo el primer estudio hasta el momento utilizando dicha clasificación en esta población e incluyendo premolares superiores e inferiores.

En primer lugar, en PPS se encontraron en total 24 configuraciones distintas, donde el código más frecuente encontrado fue <sup>2</sup>PPS V<sup>1</sup> P<sup>1</sup> en un 37,6%, esta configuración es consistente con lo reportados por Saber *et al.*<sup>3</sup>, donde el 52,5% de PPS tuvo este código; también se presentó en 51,3% como lo señala Monardes *et al.*<sup>17</sup> y un 65,4% de acuerdo a Olczak *et al.*<sup>7</sup>. Seguidamente, en SPS se hallaron 19 configuraciones, siendo <sup>1</sup>SPS<sup>1</sup> el código más común en el 39,5% de los dientes, siendo similar el hallazgo realizado por Monardes *et al.*<sup>17</sup> quienes señalan el mismo código en un 63,6% de su población, sin embargo, las diferencias entre los porcentajes obtenidos de la literatura respecto a la presente investigación se deben a que en la población estudiada se observó mayor amplitud de variabilidad con 24 y 19 configuraciones encontradas, en contraparte de las 7 a 12 que consiguieron los autores citados. En cambio, Saber *et al.*<sup>3</sup> encontraron el código <sup>2</sup>SPS V<sup>1</sup> P<sup>1</sup> en un 26%, código que no coincide como más frecuente con los autores anteriormente mencionados y con esta investigación.

Al hablar de premolares inferiores, se hallaron 17 configuraciones en PPI y 10 en SPI, donde es posible mencionar que la misma configuración se presentó en la mayoría de ambos grupos, siendo el código <sup>1</sup>PPI<sup>1</sup> más frecuente en 50,8% de los casos y <sup>1</sup>SPI<sup>1</sup> en el 67,8%; estos resultados coinciden con Sierra *et al.*<sup>25</sup> quienes estudiaron en una población chilena solo los PPI. El mismo hallazgo fue puntualizado por Buchanan *et al.*<sup>4</sup>, donde los mismos códigos se manifestaron en PPI y SPI en una proporción similar al presente estudio.

Otros hallazgos importantes, fueron los códigos identificados de acuerdo con la cantidad de raíces en premolares superiores, entre ellos destacan: <sup>1</sup>PPS<sup>1+2</sup> en 9,3%, <sup>2</sup>PPS V<sup>1</sup> P<sup>1</sup> en 37,6%, <sup>3</sup>PPS <sup>1</sup>MV<sup>1</sup> DV<sup>1</sup> P<sup>1</sup> en 1,8%; <sup>1</sup>SPS<sup>1</sup> en 39,5% y <sup>2</sup>SPS V<sup>1</sup> P<sup>1</sup> en 4,5%. En contraposición con Buchanan *et al.*<sup>13</sup>, quienes hallaron como predominante un código distinto en PPS monorradiculares (<sup>1</sup>PPS<sup>2</sup>, <sup>1</sup>SPS<sup>1</sup>) y multirradiculares (<sup>3</sup>PPS MV<sup>1</sup> DV<sup>1</sup> P<sup>1</sup>, <sup>3</sup>SPS MV<sup>1</sup> DV<sup>1</sup> P<sup>1</sup>), pero los mismos códigos que los observados en esta investigación en birradiculares.

Al observar los premolares inferiores, fueron comunes los códigos: <sup>1</sup>PPI<sup>1</sup> en 50,8% y <sup>1</sup>SPI<sup>1</sup> en 67,7%, <sup>2</sup>PPI <sup>1</sup>V<sup>1</sup> L<sup>1</sup> en 4,9% y <sup>2</sup>SPI <sup>1</sup>V<sup>1</sup> L<sup>1</sup> en 1,2%, y 0,5% con el código <sup>3</sup>PPI <sup>1</sup>MV<sup>1</sup> DV<sup>1</sup> L<sup>1</sup>; estas configuraciones en monorradiculares concuerdan con Sierra *et al.*<sup>25</sup> quienes refieren <sup>1</sup>PPI<sup>1</sup> en 65,05% de los dientes, y 1 caso en birradiculares con una configuración diferente a la aquí reportada: <sup>2</sup>PPI <sup>1</sup>M<sup>1</sup> D<sup>2</sup>. No fueron halladas investigaciones que reporten configuraciones de acuerdo al número de raíces en multirradiculares ni en SPI.

Por otro lado, en los resultados presentados en este trabajo respecto a la cantidad de raíces encontradas, es concluyente que los PPS mostraron 2 raíces en el 63,1% de los casos, 1 raíz en el 34,1% y el 2,8% exhibió 3 raíces. No obstante, en SPS, PPI y SPI hubo mayor prevalencia de 1 raíz en un 82,3%, 91,9% y 97,5% respectivamente. Contrastando estos datos con la literatura, se observa que los resultados fueron similares entre sí<sup>2-4,7,13,15,17,25</sup>. En cambio, algunos autores reflejan resultados contrarios a esta investigación, pues exponen que es más frecuente encontrar 1 raíz que 2 raíces en los PPS, de acuerdo con lo encontrado por Paredes y Peña<sup>2</sup> en Venezuela, Medina *et al.*<sup>15</sup> en México y Aguilera *et al.*<sup>29</sup> en Chile. Igualmente, se coincide en la baja prevalencia de 3 raíces en PPS<sup>7,29</sup>, SPS<sup>2,3,13,15,17</sup>, PPI<sup>25</sup> y SPI<sup>13</sup>, desde 0% hasta 5,6%.

En el mismo orden de ideas, al relacionar el número de raíces encontradas con el sexo, se halló que en PPS predominaron 2 raíces tanto en el sexo masculino como en el femenino (M=66%; F=61,6%), sin embargo, se presentó con más frecuencia 1 raíz en SPS (M=75,6%; F=86%), en PPI (M=93,4%; F=90,8%) y en SPI (M=98,4%; F=96,9%). En la literatura utilizada, se reportan resultados similares por Olczak<sup>7</sup> y Buchanan *et al.*<sup>13</sup>. Sin embargo, Medina *et al.*<sup>15</sup> encontraron que fue más frecuente 1 raíz en PPS en ambos sexos.

En continuidad del tema, los resultados respecto a la configuración del SCR de acuerdo con el sexo del paciente denotan que se mantuvieron las mismas configuraciones en ambos sexos en todos los grupos de premolares, destacando las siguientes: <sup>2</sup>PPS V<sup>1</sup> P<sup>1</sup>, <sup>1</sup>SPS<sup>1</sup>, <sup>1</sup>PPI<sup>1</sup> y <sup>1</sup>SPI<sup>1</sup>. En la literatura consultada, no se encontró ningún estudio que relacionara las configuraciones encontradas con el sexo de los pacientes.

Para finalizar, se estudió la similitud del SCR entre dientes homólogos en un mismo paciente, donde al compararlos se evidenció que poco más de la mitad de dientes homólogos en PPS (54,2%) y SPS (55,3%) presentaban diferencias en su anatomía. Por el contrario de los PPI y SPI que más de la mitad (51,8% y 59,7%) presentaron la misma clasificación. Más aún, al diferenciar los homólogos según el sexo de los individuos, destacó que los hombres con PPI en su mayoría resultaron diferentes en su anatomía.

De una manera similar, fueron comparados los contralaterales de un mismo paciente por tres autores, siendo que Paredes y Peña<sup>2</sup>, expresan que de 38 contralaterales comparables, 14 PPS y 10 SPS presentaron similitud en su anatomía, siendo contrario a lo encontrado en los resultados de este estudio, a pesar de que la población es de la misma ubicación geográfica. Por su parte, Lemos *et al.*<sup>14</sup>, lograron comparar 501 pares de dientes contralaterales, de los cuales, la gran mayoría representada por 443 premolares contaron con la misma configuración del SCR y 58 mostraron una configuración diferente entre sí, sin embargo, no detallan el grupo dental al que pertenecen las cantidades presentadas; y Olczak *et al.*<sup>7</sup>, mencionan que no hallaron diferencias significativas entre sexos ni entre PPS homólogos.

## Conclusiones

- Basado en los resultados de este estudio, los PPS destacaron como el grupo de premolares con mayor variabilidad, pues fueron encontrados 24 diferentes códigos, donde  ${}^2\text{PPS V}^1 \text{P}^1$  fue el código más dominante. Poco más de la mitad de PPS mostraron 2 raíces cada una con 1 conducto, para estos el código  ${}^2\text{PPS V}^1 \text{P}^1$  fue el más prevalente. En PPS con 1 raíz se encontró más frecuentemente el código  ${}^1\text{PPS}^{1-2}$ , y 2,8% presentaron 3 raíces, en su mayoría con el código  ${}^3\text{PPS } {}^1\text{MV}^1 \text{DV}^1 \text{P}^1$ .
- En SPS se observaron 19 códigos distintos, siendo  ${}^1\text{SPS}^1$ ,  ${}^1\text{SPS}^{1-2}$  y  ${}^1\text{SPS}^{1-2-1}$  los 3 más frecuentes, en ellos, la mayoría poseía 1 raíz y 1 conducto, repitiendo el código  ${}^1\text{SPS}^1$ . También, se encontraron casos de SPS con 2 raíces, en su mayoría cada raíz con 1 conducto, presentando el código  ${}^2\text{SPS V}^1 \text{P}^1$ . No se presentaron casos de SPS con 3 raíces.
- En PPI se hallaron 17 distintos códigos, el código más frecuente fue  ${}^1\text{PPI}^1$ , seguido de  ${}^1\text{PPI}^{1-2}$  y en menor proporción  ${}^1\text{PPI}^{1-2-1}$ , siendo así comúnmente encontrada 1 raíz y 1 conducto en estos dientes. Los PPI contaron con 2 raíces en menor proporción, en estos predominó el código  ${}^2\text{PPI } {}^1\text{V}^1 \text{L}^1$ . Hubo un caso con 3 raíces con el código  ${}^3\text{PPI } {}^1\text{MV}^1 \text{DV}^1 \text{L}^1$ .
- Para los SPI, fueron encontrados 10 códigos, sobresaliendo el código  ${}^1\text{SPI}^1$ , seguido de  ${}^1\text{SPI}^{1-2}$ , revelando así el predominio de 1 raíz con 1 conducto. En este grupo se presentaron 2 raíces en 4 UD, donde el código encontrado fue  ${}^2\text{SPI } {}^1\text{V}^1 \text{L}^1$ . No se hallaron SPI con 3 raíces. Este grupo mostro menor variabilidad en su configuración.
- Respecto al sexo del paciente en relación con los códigos encontrados y cantidad de raíces, las proporciones de los hallazgos fueron similares entre el sexo masculino y femenino, por lo que se considera que no hubo diferencias significativas entre ambos sexos en cuanto a la anatomía en premolares.
- En los casos donde fue posible comparar los premolares homólogos de un mismo paciente, destacó la tendencia de los PPS y SPS en presentar diferencias en su anatomía, mientras que los PPI mostraron una ligera tendencia a ser semejantes entre ellos, y los SPI fueron en su mayoría semejantes.

## Bibliografía

1. Greco Y, García J, Lozano V, Manzaranes M. Morfología de los conductos radiculares de premolares superiores e inferiores. Endodoncia (Mex) [Internet]. 2009 [citado el 17 de febrero de 2023]; 27(1): 13-8. Disponible en: <http://diposit.ub.edu/dspace/handle/2445/62208>
2. Paredes M, Peña L. Morfología interna de premolares superiores según la clasificación de Vertucci utilizando tomografía computarizada de haz cónico en pacientes que asisten a un centro de imagenología en la ciudad de Mérida- Venezuela. [Mérida]: Universidad de Los Andes; 2022. Disponible en: <http://bdigital2.ula.ve:8080/xmlui/handle/654321/9171?show=full>

3. Saber SEDM, Ahmed MHM, Obeid M, Ahmed HMA. Root and canal morphology of maxillary premolar teeth in an Egyptian subpopulation using two classification systems: a cone beam computed tomography study. *Int Endod J* [Internet]. 2019 [citado el 30 de enero de 2023]; 52(3): 267-78. Disponible en: <https://onlinelibrary.wiley.com/doi/10.1111/iej.13016>
4. Buchanan G, Gamiieldien M, Fabris I, van Schoor A, Uys A. A study of mandibular premolar root and canal morphology in a Black South African population using cone-beam computed tomography and two classification systems. *J Oral Sci* [Internet]. 2022 [citado el 30 de enero de 2023]; 64(4): 300-6. Disponible en: <https://pubmed.ncbi.nlm.nih.gov/36089376/>
5. Abella F, Teixidó L, Patel S, Sosa F, Duran F, Roig M. Cone-beam Computed Tomography Analysis of the Root Canal Morphology of Maxillary First and Second Premolars in a Spanish Population. *J Endod* [Internet]. 2015 [citado el 17 de enero de 2023]; 41(8): 1241-7. Disponible en: <https://www.sciencedirect.com/science/article/abs/pii/S0099239915003088>
6. AlZubaidi S, Almansour M, Al Mansour N, Alshammari AS, Alshammari AF, Altamimi Y, et al. Assessment of root morphology and canal configuration of maxillary premolars in a Saudi subpopulation: a cone-beam computed tomographic study. *BMC Oral Health* [Internet]. 2021 [citado el 14 de enero de 2023]; 21: 397. Disponible en: <https://bmcoralhealth.biomedcentral.com/articles/10.1186/s12903-021-01739-1>
7. Olczak K, Pawlicka H, Szymański W. Root form and canal anatomy of maxillary first premolars: a cone-beam computed tomography study. *Odontology* [Internet]. 2022 [citado el 29 de noviembre de 2022]; 110: 365-75. Disponible en: <https://pubmed.ncbi.nlm.nih.gov/34714481/>
8. Kfir A, Mostinsky O, Elyzur O, Hertzeanu M, Metzger Z, Pawar A. Root canal configuration and root wall thickness of first maxillary premolars in an Israeli population. A Cone-beam computed tomography study. *Sci Rep* [Internet]. 2020 [citado el 29 de noviembre de 2022]; 10: 434. Disponible en: <https://doi.org/10.1038/s41598-019-56957-z>
9. Bürklein S, Heck R, Schäfer E. Evaluation of the Root Canal Anatomy of Maxillary and Mandibular Premolars in a Selected German Population Using Cone-beam Computed Tomographic Data. *J Endod* [Internet]. 2017 [citado el 9 de enero de 2023]; 43(9): 1448-52. Disponible en: <https://pubmed.ncbi.nlm.nih.gov/28743430/>
10. Li Y, Bao S, Yang X, Tian X, Wei B, Zheng Y. Symmetry of root anatomy and root canal morphology in maxillary premolars analyzed using cone-beam computed tomography. *Arch Oral Biol* [Internet]. 2018 [citado el 14 de noviembre de 2022]; 94: 84-92. Disponible en: <https://doi.org/10.1016/j.archoralbio.2018.06.020>
11. Evlice B, Duyan H. Canal configuration of maxillary premolars in Cukurova population: A CBCT analysis. *Balkan Journal of Dental Medicine* [Internet]. 2021 [citado el 29 de noviembre de 2022]; 25: 147-52. Disponible en: <https://scindeks.ceon.rs/article.aspx?artid=2335-02452103147E>
12. Celikten B, Orhan K, Aksoy U, Tufenkci P, Kalender A, Basmaci F, et al. Cone-beam CT evaluation of root canal morphology of maxillary and mandibular premolars in a Turkish Cypriot population. *BDJ Open* [Internet]. 2016 [citado el 14 de noviembre de 2022]; 2. Disponible en: <https://www.nature.com/articles/bdjopen20156#citeas>
13. Buchanan G, Gamiieldien M, Tredoux S, Vally Z. Root and canal configurations of maxillary premolars in a South African subpopulation using cone beam computed tomography and two classification systems. *J Oral Sci* [Internet]. 2020 [citado el 9 de diciembre de 2022]; 62(1): 93-7. Disponible en: <https://pubmed.ncbi.nlm.nih.gov/28743430/>
14. Lemos M, Coutinho T, Perez A, Medeiros T, Marceliano M, Alves F. Root canal morphology of 1316 premolars from Brazilian individuals: an in vivo analysis using cone-beam computed tomography. *Acta Odontológica Latinoamericana* [Internet]. 2022 [citado el 29 de noviembre de 2023]; 35(2): 105-10. Disponible en: <https://doi.org/10.54589/aol.35/2/105>
15. Medina C, Oliva R, Calvillo H, Cárdenas J, Muñoz A, Gutiérrez F. Anatomical and Morphological Findings of the Root Canal of Maxillary Premolars and Their Prevalence: CBCT Study in a Mexican Population. *Int J Morphol* [Internet]. 2022 [citado el 14 de diciembre de 2022]; 40(3): 573-8. Disponible en: [https://www.scielo.cl/scielo.php?pid=S0717-95022022000300573&script=sci\\_abstract&lng=en](https://www.scielo.cl/scielo.php?pid=S0717-95022022000300573&script=sci_abstract&lng=en)
16. Neelakantan P, Romero M, Vera J, Daood U, Khan A, Yan A, et al. Biofilms in Endodontics— Current Status and Future Directions. *Int J Mol Sci* [Internet]. 2017 [citado el 17 de febrero de 2023]; 18(8): 1748. Disponible en: <https://www.mdpi.com/1422-0067/18/8/1748>



17. Monardes H, Herrera K, Vargas J, Steinfort K, Zaror C, Abarca J. Root Anatomy and Canal Configuration of Maxillary Premolars: A Cone-beam Computed Tomography Study. *Int J Morphol* [Internet]. 2021 [citado el 12 de enero de 2023]; 39(2): 463-8. Disponible en: [https://www.scielo.cl/scielo.php?pid=S071795022021000200463&script=sci\\_arttext](https://www.scielo.cl/scielo.php?pid=S071795022021000200463&script=sci_arttext)
18. Ahmed H, Versiani M, De-Deus G, Dummer P. A new system for classifying root and root canal morphology. *Int Endod J* [Internet]. 2017 [citado el 17 de noviembre de 2022]; 50(8): 761-70. Disponible en: <https://onlinelibrary.wiley.com/doi/10.1111/iej.12685>
19. Green D. Morphology of the pulp cavity of the permanent teeth. *Oral Surgery, Oral Medicine, Oral Pathology* [Internet]. 1955; 8(7): 743-59. Disponible en: <https://linkinghub.elsevier.com/retrieve/pii/0030422055900396>
20. Weine FS, Hayami S, Hata G, Toda T. Canal configuration of the mesiobuccal root of the maxillary first molar of a Japanese sub population. *Int Endod J* [Internet]. 1999; 32(2): 79-87. Disponible en: <https://onlinelibrary.wiley.com/doi/10.1046/j.1365-2591.1999.00186.x>
21. Weine FS, Healey HJ, Gerstein H, Evanson L. Canal configuration in the mesiobuccal root of the maxillary first molar and its endodontic significance. *Oral Surgery, Oral Medicine, Oral Pathology* [Internet]. septiembre de 1969; 28(3): 419-25. Disponible en: <https://linkinghub.elsevier.com/retrieve/pii/0030422069902370>
22. Pineda F, Kuttler Y. Mesiodistal and buccolingual roentgenographic investigation of 7,275 root canals. *Oral Surgery, Oral Medicine, Oral Pathology* [Internet]. 1972; 33(1): 101-10. Disponible en: <https://linkinghub.elsevier.com/retrieve/pii/0030422072902149>
23. Vertucci FJ. Root canal anatomy of the human permanent teeth. *Oral Surgery, Oral Medicine, Oral Pathology* [Internet]. noviembre de 1984; 58(5): 589-99. Disponible en: <https://linkinghub.elsevier.com/retrieve/pii/0030422084900859>
24. Vertucci F, Seelig A, Gillis R. Root canal morphology of the human maxillary second premolar. *Oral Surgery, Oral Medicine, Oral Pathology* [Internet]. 1974; 38(3): 456-64. Disponible en: <https://linkinghub.elsevier.com/retrieve/pii/0030422074903740>
25. Sierra A, González L, Poblete D, Cafferata EA, Carvajal P, Lozano CP, et al. Micro-tomographic characterization of the root and canal system morphology of mandibular first premolars in a Chilean population. *Sci Rep* [Internet]. 2021 [citado el 29 de abril de 2024]; 11(93): 1-10. Disponible en: <https://www.nature.com/articles/s41598-020-80046-1>
26. Brea G, Gomez F, Gomez-Sosa JF. Cone beam computed tomography evaluation of C-shaped root and canal morphology of mandibular premolars. *BMC Oral Health* [Internet]. 2021; 21(1): 236. Disponible en: <https://bmcoralhealth.biomedcentral.com/articles/10.1186/s12903-021-01596-y>
27. Martins JNR, Versiani MA, Ensinas P, Chan F, Babayeva N, von Zuben M, et al. Worldwide Assessment of the Root and Root Canal Characteristics of Maxillary Premolars – A Multi-center Cone-beam Computed Tomography Cross-sectional Study with Meta-analysis. *J Endod* [Internet]. 2024; 50(1): 31-54. Disponible en: <https://linkinghub.elsevier.com/retrieve/pii/S0099239923006544>
28. Hernández R, Fernández C, Baptista P. Metodología de la investigación. 5a ed. México: McGraw-Hill / Interamericana Editores, S.A. de C.V.; 2010. 46-218 p.
29. Aguilera J, Vallette M, Navarro P, Betancourt P. Root and Root Canal System Morphology of Maxillary First Premolars in a Chilean Subpopulation: A Cone-Beam Computed Tomography Study. *Int J Morphol* [Internet]. 2021 [citado el 9 de febrero de 2023]; 40(2): 449-54. Disponible en: [https://www.scielo.cl/scielo.php?pid=S0717-95022022000200449&script=sci\\_abstract&lng=en](https://www.scielo.cl/scielo.php?pid=S0717-95022022000200449&script=sci_abstract&lng=en)