



Depósito Legal: ppi201302ME4323
ISSN: 2343-595X

Revista Venezolana de Investigación Odontológica de la IADR

<http://erevistas.saber.ula.ve/index.php/rvio>



ARTÍCULO DE REVISIÓN

Diagnósticos y tratamientos de la infección por VPH en cavidad bucal. Revisión sistemática

Aníbal Jesús Roca Brito, Claudia Beatriz Rojas Ramírez, Éimar Edíxon
Chacón Narváez¹, Yessica Andreina Guillén Silva, Luz Clarita López
López

Universidad de Los Andes, Facultad de Odontología, Mérida, Venezuela

RESUMEN

Historial del artículo

Recibo: 19-07-2018

Aceptado: 13-10-18

Disponible en línea:
01-03-2019

Palabras clave:

papillomaviridae;
boca; patología
bucal;
terapéuticas;
diagnóstico.

Introducción: El virus de papiloma humano produce una infección que se caracteriza por la formación de lesiones proliferativas benignas y malignas en varias partes del cuerpo, incluyendo la cavidad bucal. Existe abundante evidencia científica sobre este tema, sin embargo, no se encontró un estudio científico relevante con el objetivo de esta revisión, que describa, categóricamente, los diferentes métodos de diagnóstico y tratamiento adecuados para el abordaje de esta afección en cavidad bucal. **Metodología:** La búsqueda se realizó en las bases de datos: Medline vía PubMed; Lilacs vía Bireme; Cochrane vía BVS; la base multidisciplinaria ScienceDirect; bibliotecas electrónicas: BVS, Scientific Research y SciELO; Medigraphic; Google Académico. **Metodología:** La búsqueda se realizó en las bases de datos: Medline vía PubMed; Lilacs vía Bireme; Cochrane vía BVS; la base multidisciplinaria ScienceDirect; bibliotecas electrónicas: BVS, Scientific Research, y SciELO; Medigraphic; Google Académico. Seleccionando estudios entre 2001-2018; en individuos sin distinción de edad o sexo; se consideraron casos clínicos (21), artículos de investigación (36), revisiones sistemáticas (2) y metaanálisis (1) en español, inglés y portugués. **Resultados:** Se demuestra que, para el diagnóstico de las lesiones de VPH, se requieren una serie de procedimientos paraclínicos que permiten obtener un diagnóstico preciso y establecer un plan de tratamiento adecuado a las lesiones. **Conclusiones:** Se sugiere la aplicación de técnicas apropiadas al tipo y ubicación de las lesiones, con el fin de amplificar la especificidad en los resultados del diagnóstico y establecer un tratamiento pertinente.

¹Autor de correspondencia: Éimar Edíxon Chacón Narváez, e-mail: eimaredixon@gmail.com

Diagnoses and treatments most used for HPV infection in the oral cavity. Systematic review

ABSTRACT

Introduction: The human papilloma virus produces an infection characterized by the formation of benign and malignant proliferative lesions in several parts of the body, including the oral cavity. There is abundant scientific evidence on this subject, however, no relevant scientific study was found with the objective of this review, which describes, categorically, the different methods of diagnosis and treatment suitable for the treatment of this condition in the oral cavity. **Methods:** The search was conducted in various databases: Medline through PubMed; Lilacs through Bireme; Cochrane through BVS; multidisciplinary database ScienceDirect; electronic libraries: BVS, Scientific Research and SciELO; Medigraphic; Google Scholar. Studies between 2001-2018; individuals without distinction of age or sex; Clinical cases (21), research articles (36), systematic reviews (2) and meta-analysis (1) in Spanish, English and Portuguese were considered. **Results:** It is demonstrated that for the diagnosis of HPV lesions, a series of paraclinical procedures are required to obtain an accurate diagnosis and establish an adequate treatment plan for the lesions. **Conclusions:** Biopsy, histopathological studies, and trichloroacetic acid are the most used methods to diagnose and treat HPV lesions in oral cavity.

Key words: papillomaviridae; mouth; oral pathology; therapeutics; diagnosis.

INTRODUCCIÓN

El grupo viral conocido científicamente como Virus de Papiloma Humano (VPH) es una de las infecciones virales más prevalentes en la población mundial, caracterizada por la formación de lesiones proliferativas benignas y malignas en varias partes del cuerpo, según sea la cepa¹. El VPH forma parte de la familia de los Papillomaviridae, es un virus ADN, epiteliotrópico, constituido por una cápside de simetría icosaédrica no encapsulada, integrada por 72 capsómeros y un genoma formado por una molécula de ADN de doble cadena circular cerrada por uniones covalentes, que estimula la síntesis de ADN celular y se replica dentro del núcleo; produciendo una transformación en las células y con ello una amplia gama de lesiones verrugosas e hiperplásicas con potencial oncogénico^{2,3}. Son termoestables y poseen un ciclo de desarrollo paulatino, además de un marcado epiteliotropismo de preferencia por la mucosa bucal y epidérmica¹.

Genotípicamente, existen más de 230 tipos de VPH reconocidos, 118 de ellos bien caracterizados y más de 40 genotipos anogenitales, los cuales se han clasificado en serotipos oncogénicos y no oncogénicos por su capacidad para inducir una transformación maligna. En la cavidad bucal destacan 16 genotipos, 15 de ellos “de bajo riesgo oncogénico”, que se encuentran relacionados frecuentemente a la aparición de lesiones benignas (1, 2, 3, 4, 6, 7, 10, 11, 13, 16, 18, 31, 32, 33, 35 y 57), siendo los genotipos 33 y 32 los que mayor prevalencia de aparición presentan; sin embargo, la presencia del VPH-16 destaca por su perceptible asociación tanto a leucoplasia bucal como a las lesiones de carcinoma bucal de células escamosas, razón por la cual este virus constituye un elemento carcinógeno en esta afección^{4,5}.

La transmisión del VPH se puede dar a través de múltiples medios: por contacto directo, por infección transplacentaria, por transmisión perinatal, por líquido amniótico, por sangre, por auto-inoculación, por contacto salival y por contacto sexual (vaginal, anal u oral); cabe destacar que este último es considerado como la vía más común para su contagio^{3,5,6,7}. Al mismo tiempo, algunos autores consideran que, en la cavidad bucal, la principal vía de transmisión de VPH se debe al contacto por auto-inoculación y la práctica de relaciones buco-genitales^{5, 8}.

En los últimos años se ha observado un incremento en la incidencia de la infección, lo cual está relacionado a cambios en los hábitos sexuales y la mayor promiscuidad concomitante. Es por esto que la infección por VPH es considerada la enfermedad de transmisión sexual más frecuente en el mundo⁹. Se estima que, en cavidad bucal, el 7% de la población entre los 30 y 69 años están infectados por VPH en algún momento de su vida¹⁰.

Entre las manifestaciones clínicas producidas por VPH presentes en cavidad bucal, se encuentran: lesiones de naturaleza benigna (papiloma bucal, verruga vulgar bucal, condiloma acuminado bucal e hiperplasia epitelial focal, también llamada enfermedad de Heck), y lesiones premalignas y malignas (leucoplasia y carcinoma escamocelular)^{6,11}. Estas lesiones clínicamente se describen con una superficie rugosa de crecimiento exofítico, de morfología más comúnmente observada como coliflor, aunque también pueden apreciarse otras formas; su color varía del rosado al blanquecino, dependiendo del grado de queratinización de la mucosa; pueden ser de base sésil o pediculada^{8,12}.

Los sitios afectados con lesiones hiperplásicas por VPH de mayor frecuencia en la cavidad bucal son: el dorso de la lengua, la cara interna del labio, la encía, el frenillo lingual, el paladar duro y blando, el piso de la cavidad bucal, las comisuras labiales, el bermellón y la úvula^{5,7,10,12}.

El diagnóstico de las lesiones papilomatosas se enfoca, en principio, en el examen físico para determinar las características clínicas de la lesión: localización, tamaño, aspecto y grado de invasión; así pues, que, en la mucosa bucal, este proceso se realiza a través de la exploración intrabucal y la colposcopia para determinar dichas características. Para el reconocimiento específico del genotipo de VPH, son empleadas diversas técnicas biomoleculares (PCR, hibridación *in situ* y **microarrays de c-ADN**); e histopatológicas (biopsia, tinción de Papanicolaou y análisis de inmunohistoquímica); que permiten, ya sea descifrar y visualizar el código genético del virus u observar la morfología tisular de los tejidos, según sea el caso^{2,3,5,7,12}.

En cuanto al tratamiento del VPH, no existe cura o tratamiento específico contra el virus mismo, pero sí una variedad de *procedimientos* que permiten tratar y controlar las manifestaciones sintomáticas derivadas que causa, los cuales se encuentran además condicionados para su aplicación por el tipo de lesión, la malignidad y la localización en la que se puedan presentar las lesiones para ser tratadas. Se dispone entonces de una serie de terapias: químicas (ácido tricloroacético); tópicas (antimetabolitos que comprenden el 5-fluorouracilo, agentes antimicóticos como la podofilina- podofilotoxina, y antimetabolitos que interfieren con la síntesis del ADN y el ARN por inhibición de la timidilato sintetasa 5-fluorouracilo); y los métodos que permiten la destrucción del tejido dañado a través de procedimientos especializados y quirúrgicos (escisión, crioterapia, electrocoagulación diatérmica, termocoagulación, vaporización con láser de CO₂, asa dérmica y conización con bisturí e histerectomía); además de antivirales e inmunomoduladores (interferón-alfa, imiquimod y el ácido glicirricínico) que refuerzan los mecanismos de defensa inmunológicos y modifican la respuesta biológica^{4,5,13}.

Debido a la prevalencia actual del VPH en la población y su continuo aumento en manifestaciones bucales, se han realizado gran cantidad de investigaciones que buscan exponer el conocimiento y control científico pertinente ante las manifestaciones clínicas por esta patología, aportando abundante evidencia científica sobre esta infección; sin embargo, en la literatura consultada no se encontró una revisión sistemática actualizada y en español que brinde al sector odontológico un estudio especializado que dé a conocer las técnicas pertinentes para la identificación y control de estas patologías en cavidad bucal, siendo prudente recopilar en esta investigación la información correspondiente en base a estudios previamente analizados.

Por consiguiente, se realiza esta revisión con el objetivo de mostrar los diferentes métodos de diagnóstico y tratamiento más utilizados para el abordaje de infección por VPH en manifestaciones de cavidad bucal.

2. METODOLOGÍA

2.1 Estrategia de búsqueda:

2.1.1 Fuentes de información y filtros de utilizados

En la búsqueda de información científica se emplearon las siguientes bases de datos en salud: Medline vía PubMed; Lilacs vía Bireme; Cochrane vía Biblioteca Virtual en Salud (BVS); la base de datos multidisciplinaria Elsevier, a través de Science Direct; las bibliotecas electrónicas: BVS, Scientific Research, y SciELO; la editorial de acceso abierto Medigraphic; y el buscador académico Google Académico.

Los filtros empleados para delimitar la búsqueda se basaron en el tipo de estudio, haciendo énfasis solo en casos clínicos, artículos de investigación y revisiones sistemáticas que estuviesen escritos en idioma español, inglés y portugués; dirigidos solo al estudio en humanos; y publicados en el periodo de tiempo comprendido entre 2001-2018.

2.1.2 Descriptores, operadores lógicos y palabras clave

Para la realización de la búsqueda fue necesario el empleo de diferentes descriptores, entre los cuales se encuentran: los Descriptores en Ciencias de la Salud (DeSC): papillomaviridae, boca, patología bucal, terapéuticas; y los *Medical Subject Headings* (MeSH): *papillomaviridae, mouth, pathology oral, therapeutics, diagnosis, oral*. Y para la búsqueda en portugués: *papillomaviridae, boca, patologia bucal, terapêutica, diagnóstico, infecções por papillomavirus*. Se empleó el operador lógico AND para la combinación de los descriptores. Además, se utilizaron palabras clave, como: VPH oral, tratamiento, lesiones bucales, papiloma bucal, cavidad bucal.

2.2 Estrategia de selección

2.2.1 Criterios de inclusión

- **Tipos de estudios:** se incluyeron en esta revisión solo artículos de tipo: metaanálisis, revisiones sistemáticas, casos clínicos y estudios descriptivos, transversales, longitudinales y retrospectivos.
- **Tipos de participantes:** fueron seleccionados estudios que solamente estuvieran dirigidos a humanos, ya sea directamente en pacientes o a través de muestras; sin distinción de edad o sexo.
- **Tipos de intervención:** el análisis se basó en estudios que, ya sea directa o indirectamente, brindaran evidencia científica relevante sobre los diagnósticos y/o tratamientos empleados en el abordaje de infecciones por VPH en cavidad bucal.

2.3 Estrategia de análisis

Durante la búsqueda se descartaron artículos cuyo título y resumen eran irrelevantes para el trabajo, mientras que aquellos que por el contrario si presentaron relación con el tema de investigación, se descargaron para ser leídos y así corroborar que cumplieran con los criterios de inclusión de esta revisión. Posterior a su lectura y análisis general, se incluyeron aquellos que cumplieran con los criterios de inclusión y se eliminaron los que no presentaban suficiente información para el estudio. Se repartieron los artículos incluidos entre los participantes de la revisión para realizar un análisis más a fondo de la evidencia y así, estudiar los resultados obtenidos de cada estudio. Se realizó una tabla de Microsoft Word donde se tomaron en cuenta los siguientes criterios: población o muestras, procedimiento aplicado para obtención de la muestra y los resultados obtenidos de acuerdo con el diagnóstico o tratamiento empleado; para generar las diferentes categorías a desarrollar en la sección de los resultados.

3. RESULTADOS

3.1 Descripción de los estudios

La búsqueda electrónica arrojó 113 estudios relacionados con el tema, de los cuales luego de aplicar los criterios de inclusión, fueron seleccionados 60 artículos pertinentes para esta investigación (la clasificación de los artículos utilizados según su biblioteca, combinación de descriptores, tipo de estudio y total de artículos se explica detalladamente en la TABLA 1). Se obtuvieron entonces 21 estudios correspondientes a casos clínicos, 36 artículos de investigación, 2 revisiones sistemáticas y 1 metaanálisis; los cuales a su vez incluyen 8.519 participantes que sustentan esta revisión sistemática, divididos en 8.496 participantes para el grupo de diagnóstico y 90 para el grupo de tratamiento. Adicionalmente, se presentaron 13 referencias electrónicas que fueron usados como fundamentos teóricos para la investigación.

Tabla 1. Fuentes de información

FUENTES DE INFORMACIÓN	COMBINACIONES Y OPERADORES LÓGICOS	TOTAL DE ARTÍCULOS IDENTIFICADOS	FILTROS	TOTAL DE ARTÍCULOS FILTRADOS	ARTÍCULOS SELECCIONADOS	TIPO DE ESTUDIO
<i>Medline- (MeSH)</i>	Papillomaviridae AND Mouth AND Therapeutics	101	-No se aplicaron filtros.	101	8	Caso clínico (1)
	Papillomaviridae AND Pathology, Oral.	1.052	-Solo revisiones sistemáticas.	7		Revisión sistemática (2)
	Papillomaviridae AND Mouth.	1.249	-Solo revisiones sistemáticas. -Artículos de investigación. -Últimos diez años. -Solo en humanos.	593		Artículos de investigación (5)
	Papillomaviridae AND Mouth AND Diagnosis	592	-Solo revisiones sistemáticas. -Artículos de investigación. -Últimos diez años.	285		
<i>BVS-DeCS</i>	Papiloma, virus Boca	1.259	-Idioma español -asunto de revista: odontología y patología.	19	2	Artículo de investigación (2)
	Bucal Y Papiloma, Humano	537	-casos y control, cohortes, ensayos clínicos aleatorizados. -Idioma español. -asunto de revista: odontología y patología	2		
	Diagnóstico de Papiloma, humano en Boca	175	-Idioma español.	54		
<i>LILACS</i>	Papillomaviridae AND Pathology, Oral.	24	-No se aplicaron filtros.	24	13	Artículos de investigación (10)
	Papillomaviridae AND Mouth	51	-No se aplicaron filtros.	51		

						Casos clínicos (3)
SCIENCE DIRECT	VPH bucal	86	-No se aplicaron filtros.	86	1	Caso Clínico (1)
Buscadores académicos- GOOGLE ACADEMICO	VPH Bucal	7.720	-Entre 2001-2018	6.810	36	Artículos de investigación (19)
	VPH oral Y diagnóstico	11.100	-Entre 2001-2018	10.200		Casos clínicos (16)
	VPH oral Y tratamiento	7.930	-Entre 2004-2018	6.740		Metaanálisis (1)
TOTAL		31.876		24.972	60	36 Artículos de investigación. 21 Casos clínicos. 2 Revisiones sistemáticas. 1 Metaanálisis.

3.2 Técnicas empleadas para el diagnóstico y tratamiento de infección por VPH en manifestaciones de cavidad bucal.

A continuación, se grafica un esquema detallado en el que se muestran las diferentes categorías generadas a partir de la evidencia seleccionada y su subsiguiente análisis, en cumplimiento con el objetivo planteado; buscando resaltar los métodos pertinentes para el diagnóstico y tratamiento de dichas manifestaciones en la cavidad bucal. (Véase la figura 1).

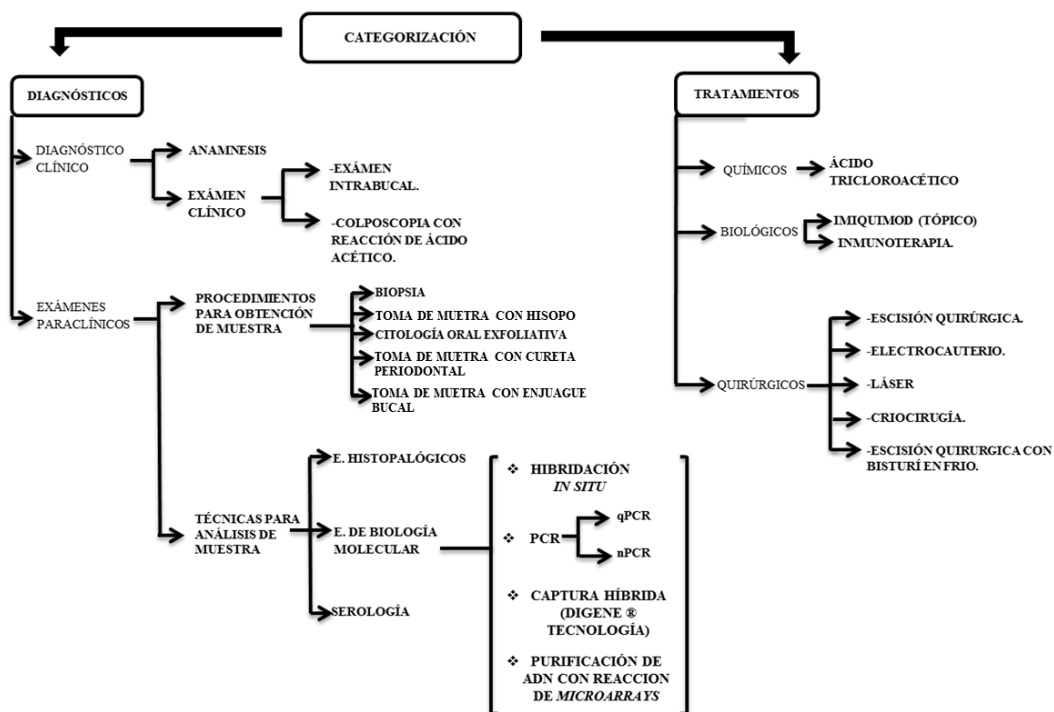


Figura 1. Categorías empeladas en la selección

3.2.1 Diagnóstico de infección por VPH en manifestaciones bucales

Los resultados encontrados mostraron los estudios paraclínicos como las técnicas con mayor especificidad al momento de evaluar, a través de muestras, las manifestaciones clínicas ocasionadas directa o indirectamente por la infección de VPH en la cavidad bucal, demostrando ser precisos no solo para la detección de esta infección, sino también para la tipificación de los genotipos virales; descartando

los posibles errores o confusiones a los que el diagnóstico clínico nos puede someter en el análisis observable de las lesiones.

3.2.1.1 Diagnóstico clínico

a) Anamnesis.

b) Examen clínico

➤ Examen intrabucal.

- **Colposcopia con reacción de ácido acético:** La colposcopia combinada con la aplicación de ácido acético al 3% y 5%, permite evaluar visualmente y en mayor magnitud, las diferentes lesiones de VPH en la cavidad bucal^{3,5}, evidenciándolas ante su reacción con un color blanco grisáceo por algunos minutos (de 3 a 4); la solución coagula y despeja el moco causando tumefacción del tejido epitelial, en particular del epitelio cilíndrico y de cualquier zona de epitelio escamoso anormal. El efecto del ácido acético depende de la cantidad de proteínas nucleares y citoqueratinas presentes en el epitelio^{15,16}.

3.2.1.2 Exámenes paraclínicos

Son, en principio, necesarios de diversos procedimientos a través de los que se obtienen las muestras a las cuales les serán aplicadas técnicas de análisis específicas para la determinación de un diagnóstico definitivo.

a) Procedimientos para la obtención de muestra: Son procedimientos imprescindibles con los que se obtienen especímenes originales de las lesiones para su posterior estudio paraclínico¹⁷.

- **Biopsia:** Consiste en la extracción escisional o incisional de una muestra directa del tejido del paciente, a fin de corroborar o establecer un diagnóstico definitivo de las lesiones. La biopsia oral se consigue extrayendo una zona representativa del tejido infectado para posteriormente someterla a estudios histopatológicos y biomoleculares que refieran diagnósticos específicos y con mínimo margen de error^{12,17}. Los estudios encontrados en la literatura son precisos en demostrar, a través de su aplicación, la eficacia de estos procedimientos para el estudio de afecciones en la cavidad bucal; esto se encuentra justificado gracias al empleo de este procedimiento en la mayoría de los casos de infección por VPH sustentados en la evidencia, siendo un método efectivo para la obtención de muestras^{3,8,9}.

- **Toma de muestra con hisopo:** Se aplica pasando un hisopo por distintas zonas de la mucosa oral, obteniendo así un exudado del tejido⁴. Según un estudio que involucró 85 pacientes, es considerada una técnica sencilla, fácil, económica y que puede ser empleada en el protocolo para determinar precozmente lesiones en cavidad oral¹⁴.
- **Citología oral exfoliativa:** Consiste en el raspado superficial de la mucosa en una lesión en específico, pudiéndose realizar con un cepillo especial. Este tipo de muestras permite analizar la morfología de las células que se descaman, natural o artificialmente, de la mucosa bucal para la detección de anomalías, virus y agentes microbiológicos¹⁸. Se complementa con estudios como la PCR y la hibridación *in situ* para la identificación del VPH¹⁹.
- **Toma de muestra con cureta periodontal:** A pesar de la cureta ser utilizada principalmente para llevar a cabo el desbridamiento en tratamientos periodontales²⁰, en un caso clínico presente en la literatura, el ADN de VPH fue encontrado en el biofilm extraído del surco periodontal gracias a este instrumento⁶².
- **Toma de muestra con enjuague bucal:** Es un medio de recolección de células mínimamente invasivo y muy adecuado para obtener ADN para aplicaciones clínicas y de investigación. Consiste en la ejecución de enjuagues con reactivos específicos de química válida, brindados al paciente en tubos de centrífuga en los que luego de aplicar el proceso de enjuague deben vaciar la sustancia para ser procesada y purificada sin alterar su estado morfológico natural. A través de este procedimiento se pueden ejecutar estudios de biología molecular efectivos para la determinación de diagnósticos específicos en los tejidos de revestimiento de la cavidad bucal²¹.

b) Técnicas para el análisis de muestras

- **Estudios histopatológicos:** Consisten en el análisis de muestras procedentes de individuos enfermos y tiene el objetivo específico de identificar alteraciones estructurales y anomalías proteicas o genéticas para corroborar el diagnóstico o causa de enfermedad²².

Es preciso mencionar que los estudios histopatológicos son una herramienta adecuada para la detección de VPH en la cavidad bucal, siendo considerada como una de las más acertadas; sin embargo, pese a su limitación en el análisis morfológico del tejido, esta no permite la tipificación precisa del virus, por lo que es necesaria su combinación con otras técnicas para obtener diagnósticos más precisos.

A continuación, un cuadro descriptivo de estudios en los que se observa la aplicación de exámenes histopatológicos para la detección de VPH en lesiones de cavidad bucal (Tabla 2).

Tabla 2. Diagnóstico de VPH por análisis histopatológico.

Tipo de estudio	Población	Examen	Resultados
Caso clínico	1 Paciente	Biopsia	El diagnóstico muestra secciones que exhiben hiperplasia epitelial, lo cual concluye con un Papiloma escamoso con áreas de displasia leve ² .
Revisión sistemática	39 Estudios/ 2841 Pacientes	Biopsia	De los 39 estudios presentes en esta revisión, 32 de ellos utilizaron la PCR como método de detección de VPH ²⁴ .
Caso clínico	1 Paciente	Biopsia	El estudio reveló hallazgos característicos de un papiloma escamoso benigno ²⁵ .
Estudio descriptivo y transversal	75 Pacientes	Biopsia.	El examen histopatológico estableció la presencia de abundantes coilocitos e infiltrado inflamatorio sub-epitelial en el 100% de los pacientes estudiados ⁷ .
Estudio descriptivo y transversal	85 Pacientes	Biopsia.	El análisis histopatológico evidenció la presencia de hiperqueratosis, aumento del inflamatorio en banda, degeneración licuefactiva de la capa basal, y la aparición de coilocitos en el 100% de los pacientes estudiados ¹ .
Estudio descriptivo y retrospectivo	355 Muestras.	Biopsia.	El 100% de la muestras fueron estudiadas histopatológicamente para detectar la presencia de VPH. Dichas muestras fueron posteriormente empleadas para aplicar los criterios de Toki y así establecer un diagnóstico diferencial entre las lesiones, lo que puede conducir a cometer falsos negativos ²⁷ .
Caso clínico	2 Pacientes	Biopsia.	Paciente 1: El estudio histopatológico reportó proliferación epitelial digitiforme. Paciente 2: Se reportó que la lesión se encontraba constituida por un epitelio con acantosis. Ambos pacientes correspondieron a diagnóstico de VPH ²⁸ .
Caso clínico	1 Paciente	Biopsia	La evaluación histológica mostró un epitelio estratificado escamoso con hiperqueratosis y abundantes coilocitos ²⁹ .
Estudio descriptivo, transversal y longitudinal.	21 Pacientes.	Biopsia	El análisis general reveló una mayor afectación en el sexo femenino, el 100% de los pacientes estudiados fueron diagnosticados por pruebas histopatológicas y solo a 12 de los 21 se les realizó PCR con el fin de confirmar e identificar el virus para tipificar a cual tipo o subtipo pertenece ⁹ .
Estudio descriptivo	250 Pacientes	Biopsia	Las muestras seleccionadas arrojaron como resultados que, 57 de los 250 pacientes estudiados, correspondieran con un diagnóstico definitivo de papiloma bucal; los restantes correspondieron a otras entidades patológicas ⁸ .
Caso clínico	1 Paciente	Biopsia.	El examen histopatológico describe la lesión con tejido recubierto por epitelio plano estratificado con zonas de hiperplasia y células con halos perinucleares, así como estroma con vasos congestivos y escasos focos de linfocitos. Con los datos clínicos e histopatológicos encontrados se estableció el diagnóstico de “verruca vulgar intraoral por VPH” ³⁰ .
Estudio descriptivo, longitudinal y prospectivo	85 Pacientes	Citología	6 pacientes resultaron positivos con VPH, a los cuales se les realizó una nueva toma de muestra por técnica de hisopado para la determinación del serotipo de virus a través de PCR ¹⁴ .

Estudio descriptivo y transversal	176 Pacientes	Biopsia.	Se reportó la presencia del VPH en solo 3 de los 176 pacientes, luego las muestras fueron genotipificadas a través de la PCR, arrojando como resultado la presencia de VPH-6 en los 3 pacientes ¹⁰ .
Caso clínico	2 Pacientes	Biopsia.	Se reportó hiperqueratosis, paraqueratosis y acantosis localizada en distintas áreas del epitelio. Estudios inmunohistoquímicos y de hibridación in situ demostraron la presencia de VPH 13 y 32 ¹³ .
Caso clínico	1 Paciente	Biopsia.	El diagnóstico histopatológico arrojó papiloma oral asociado a VPH 16-18 de alto riesgo oncogénico ¹² .
Estudio descriptivo y transversal	75 Pacientes.	-Biopsia -Citología oral exfoliativa (<i>Cytobrush</i>)	Los resultados confirmaron la presencia de coilocitos en el 100% de los pacientes estudiados ³ .
Caso clínico	1 Paciente	Biopsia.	El reporte histopatológico describió hiperplasia epitelial sin atipias ³¹ .
Caso clínico	1 Paciente	Biopsia.	El estudio histopatológico dio como resultado la presencia de lesiones por condilomas virales ³² .
Estudio descriptivo, transversal y longitudinal.	40 Pacientes	Biopsia.	La muestra para biopsia arrojó como resultado hiperplasia papilomatosa en el 100% de los pacientes estudiados ³³ .
Caso clínico	1 Paciente	Biopsia.	Los cortes histológicos del material examinado muestran epidermis con marcada acantosis, papilomatosis irregular ³⁴ .
Estudio descriptivo prospectivo	16 Pacientes	Biopsia.	Con ayuda de biopsias bajo anestesia local, se confirmó la presencia de lesiones coilocíticas ³⁵ .
Caso clínico	1 Paciente	Biopsia.	El estudio histopatológico reportó epitelio con acantosis, papilomatosis, hiperqueratosis ³⁶ .
Caso clínico	1 Paciente	Biopsia.	El examen histopatológico reportó una lesión exofítica cuyo epitelio presenta paraqueratosis, acantosis moderada irregular y zonas de necrosis ³⁷ .
Caso clínico	2 Pacientes	Biopsia.	1. En el estudio histopatológico identificó epidermis con acantosis irregular y presencia de células epiteliales con halo claro perinuclear. Estos hallazgos fueron compatibles con el diagnóstico clínico. 2. Paciente: La anatomía patológica fue similar al caso anterior. Se exploró con la técnica PCR, informando positivo 2+ (infección leve) para VPH 6 y 25 ³⁸ .
Caso clínico	1 Paciente	Biopsia.	El examen histológico se dividió por sectores (A, B, C). En el sector A la presencia de una proliferación epitelial bulbosa endofítica y exofítica, digitiforme, hiperortoqueratinizada con algunas células de citoplasma claro tipo coilocitos en el estrato espinoso fue identificada. En el tejido conjuntivo se observó abundante infiltrado inflamatorio, predominantemente linfocitario. El diagnóstico fue de carcinoma verrucoso. En los sectores B y C se observó una leve alteración de la estratificación epitelial y fueron diagnosticados como displasia intraepitelial leve ³⁹ .
Caso clínico	1 Paciente	Biopsia.	El análisis histopatológico presentó epitelio escamoso estratificado, lo cual fue compatible con el diagnóstico clínico de Condiloma Acuminado ⁴⁰ .
Caso clínico	1 Paciente	Biopsia.	El análisis histopatológico presentó: un fragmento de mucosa lingual con epitelio plano estratificado no queratinizado, presencia de células displásicas y coilocitos ⁷³ .

➤ **Estudios de biología molecular**

- **Hibridación *in situ*:** Es considerada como una prueba de bajo rango de sensibilidad, que involucra el apareamiento de hebras complementarias de ácido nucleico; esta técnica detecta más de 10 copias del ADN viral por célula³³. Si se adiciona un marcador a una de las hebras del ácido nucleico, puede ser utilizada como sonda¹².

En un estudio con 23 pacientes se encontró que, a pesar de ser un método efectivo para algunas de las muestras, sigue sin ser el que mejores resultados refleje ante otros estudios⁴¹. Por otro lado, en una revisión sistemática en donde se incluyen 2.841 pacientes, se demostró que la hibridación *in situ* puede ser un método incluso más sensible que la PCR en los casos en que solo unas pocas células en la muestra contienen un alto número de copias del virus que no son detectables con PCR; en esta revisión 6 de los 39 estudios incluidos detectaron la presencia del VPH a través de la hibridación *in situ*²⁴.

- **PCR:** Es una técnica biotecnológica que tiene como fin el amplificar o reproducir *in Vitro* un número de copias de una región específica de ADN, con la finalidad de transcribir una cantidad suficiente de un fragmento para su evaluación. Gracias a su alta especificidad y sensibilidad a demostrados ser muy útil en el diagnóstico (detección y tipificación) de virus, parásitos y bacterias de difícil cultivo. En esta técnica se utilizan usualmente sistemas de cebadores para tal fin, siendo los más usados MY09-MY11 y GP5-GP6.15-17 por ser los más sensibles¹².

A continuación, un cuadro descriptivo de los estudios en los que se aplica la PCR como método diagnóstico para la detección de VPH en lesiones de cavidad bucal. (Tabla 3).

TABLA 3: Descripción de los estudios con diagnóstico de VPH a través de PCR

TIPO DE ESTUDIO	MUESTRA	EXAMEN	RESULTADOS
Estudio descriptivo, transversal y longitudinal.	390 Pacientes	-Biopsia -Toma de muestra por hisopo	Los resultados revelaron que el 14% de las mujeres estudiadas tenía una infección oral por VPH. En total, se identificaron siete genotipos ²³ .
Estudio descriptivo.	35 Pacientes	-Biopsia. -Citología oral exfoliativa (<i>Cytobrush</i>)	Como diagnóstico definitivo se observa que de los 35 pacientes estudiados, 11 se encontraban infectados con VPH, específicamente con los tipos 11 y 16, o la combinación de ambos ¹⁹ .
Estudio descriptivo, transversal y retrospectivo.	61 Muestras	Biopsia.	Se empleó la PCR para detectar, tipificar y amplificar las muestras recolectadas. El 55% de las muestras fueron condilomas, prevaleciendo en estos los tipos 6 y 18. En cambio en las muestras de carcinoma escamoso predominó el subtipo 16. Según la región afectada se observó que en la cavidad bucal el 53% de los pacientes padecía VPH-6 ⁴² .
Estudio descriptivo y transversal.	21 Pacientes	Biopsia	El estudio de las lesiones a través de la PCR muestra el ADN del VPH en el 81% de las lesiones clínicamente detectables en la mucosa oral ⁴³ .
Estudio descriptivo y transversal.	60 Pacientes	Biopsia	La presencia del VPH fue detectado a través de la PCR en el 55% de los pacientes estudiados ¹¹ .
Estudio descriptivo y transversal.	118 Pacientes	Biopsia	Se determinó la presencia de VPH en tejido tumoral en fresco por la PCR, arrojando un resultado en donde el 42,37% de los pacientes eran positivos para algún tipo de VPH ⁴⁴ .
Estudio transversal.	60 Pacientes	-Biopsia -Citología oral exfoliativa. (<i>Cytobrush</i>).	A cada paciente se le evaluó la presencia de VPH mediante la PCR con iniciadores MY09/MY11 en boca, obteniéndose un porcentaje de positividad de 48,3% ⁴⁵ .
Estudio descriptivo y transversal.	30 Muestras	Biopsia	Los resultados de la PCR demostraron ADN viral detectado en 40 % de los casos analizados, presentándose con más frecuencia el genotipo 11 ⁴⁶ .
Estudio descriptivo retrospectivo.	52 Pacientes	Biopsia	Se identificó el VPH usando plataformas de la PCR optimizadas para la detección de tipos mucosales y cutáneos. El 87% de las personas tenía VPH bucal ⁴⁷ .
Estudio descriptivo retrospectivo.	35 Pacientes.	-Citología oral exfoliativa. (<i>cytobrush</i>). -Biopsia.	En el 100% de las muestra se determinó la presencia de VPH mediante la PCR, esto con la finalidad de comparar la efectividad de la citología oral exfoliativa y la biopsia como métodos de obtención de muestra. Pudiéndose determinar al final que la el método de la citología oral exfoliativa mostró un mayor número de muestras inadecuadas ¹⁹ .
Estudio descriptivo y transversal.	146 Pacientes.	Biopsia.	Se evidenció la presencia del ADN del VPH en el 100 % de las muestras ⁴⁸ .
Estudio descriptivo y transversal.	125 Pacientes.	-Biopsia. -Citología oral exfoliativa (<i>cytobrush</i>).	Todas las muestras fueron sometidas a la PCR, utilizando beta-globina para probar el método de extracción y evitar falsos negativos, ya que este gen es común a todos los seres humanos, por lo que aparece en todas las muestras. Se encontró ADN viral en el 23.2% (29/125) de las muestras, y todos fueron positivos para la amplificación de beta-globina gen, garantizando la fiabilidad del experimento ²⁶ .
Caso clínico.	1 Paciente	Citología oral exfoliativa (<i>cytobrush</i>).	La genotipificación del VPH se obtuvo mediante el análisis de muestra de cepillado del epitelio bucal, procedimiento por PCR-RFLP dando como resultado la presencia de VPH 16 ⁴⁹ .
Estudio descriptivo.	21 Pacientes.	Biopsia	De las doce muestras estudiadas por PCR, resultaron 9 casos positivos para VPH de bajo riesgo (papiloma) y 3 casos positivos para VPH de bajo riesgo (hiperplasia epitelial focal) ⁹ .
Estudio descriptivo y transversal.	197 Pacientes.	Biopsia	La presencia de VPH fue demostrada gracias a la PCR, usando los cebadores MY09/11, y su tipificación gracias a la secuenciación automatizada ⁵⁰ .
Estudio descriptivo y transversal.	40 Pacientes	Biopsia	La PCR para la amplificación del ADN del VPH se realizó con un conjunto de cebadores generales, del gen L1, presente en más de 22 tipos de VPH. Esto para determinar que la ausencia de ADN de VPH en las muestras analizadas. Se sugiere que este virus no siempre desempeña un papel en el proceso de carcinogénesis ⁵¹ .
Estudio descriptivo y transversal.	23 Pacientes	Biopsia	En este estudio, el ADN del VPH se detectó en 48% de las muestras de cavidad bucal a través del método de PCR, concluyéndose entonces que de los 23 especímenes cavidad bucal, 11 (48%) tenían VPH ⁴¹ .
Caso clínico.	5 Pacientes	Citología oral exfoliativa (<i>Cytobrush</i>)	La PCR resulta ser una herramienta útil para identificar la etiología viral de las lesiones. Una ventaja adicional de la PCR que utiliza cebadores de consenso para la detección de VPH es el rango de diversidad viral que se puede identificar ⁵² .

Estudio descriptivo y transversal.	72 Pacientes	Biopsia.	58 muestras de 72 fueron adecuadas para realizar el análisis de ADN del VPH y se determinó su positividad de acuerdo a la PCR. Los virus determinados en este estudio fueron el 6, 11, 16, 18, 31, 33, y 35 ⁵³ .
Caso clínico.	1 Paciente	Biopsia.	La genotipificación viral mediante PCR "en tiempo" real reportó la presencia del genotipo 58 (de alto riesgo). El diagnóstico final indicó un papiloma escamoso de lengua ³⁰ .
Estudio longitudinal y prospectivo.	102 Pacientes	-Biopsia. -Tomas de muestras por hisopo.	Se analizó la presencia de ADN de VPH en células de la mucosa oral a través de una muestra tomada por hisopo y tipificada por medio de la PCR, el 100% de los pacientes resultaron positivas por esta técnica ⁴ .
Estudio transversal.	22 Pacientes	Biopsia.	Para la detección de VPH, se realizó una PCR convencional. Todas las muestras se genotipificaron utilizando el kit LINEAR ARRAY HPV Geno-typing Test, Roche ¹⁷ .
Estudio descriptivo y transversal.	77 Muestras	Biopsia.	La detección y tipificación del ADN del VPH mediante PCR se realizó usando cebadores MY09,11, combinados con digestión con enzimas de restricción de productos de PCR. El VPH se detectó en 55.8% (43/77) de los casos ⁵⁴ .
Estudio transversal y Prospectivo.	100 Pacientes	Biopsia.	Los resultados de la PCR fueron negativos en el 100% de los individuos ⁵⁵ .
Estudio descriptivo y transversal.	559 Muestras	-Biopsia. -Citología oral exfoliativa (<i>Cytobrush</i>)	Las muestras se obtuvieron por cepillado en regiones de la boca. Se detectó el VPH y su tipo gracias a la PCR en 7 participantes, incluyendo tipos altamente oncogénicos en dos de ellos ⁵⁶ .
Caso clínico.	1 Paciente	Biopsia.	El ADN del subtipo 32 del virus del papiloma humano se detectó en el material de la biopsia mediante la PCR ⁵⁷ .
Revisión sistemática.	39 Estudios/ 2841 Pacientes	Biopsia	La mayoría de los metaanálisis sobre el VPH consideran a la PCR como un recursopreciado. Cuando se utilizó la PCR, la tasa de detección aumentó a 39.9%. En los estudios futuros, para permitir una comparación más precisa de los resultados, el muestreo, el procesamiento de las muestras y los protocolos de PCR deberían estandarizarse ²⁴ .
Estudio descriptivo y transversal.	1099 Pacientes	Enjuague bucal	Las células exfoliadas orales recogidas a través del procedimiento de enjuague bucal se separaron por centrifugación. Tras la extracción, se midió la presencia de ADN del VPH en todas las muestras utilizando el ensayo <i>Roche Linear Array</i> como test de tipificación ⁷¹ .
Estudio descriptivo y transversal.	170 Muestras	Enjuague bucal	Para encontrar el VPH se utilizó la prueba de genotipificación Linear Array HPV Genotyping Test. El VPH oral se detectó en el 17,3% de los seronegativos y en el 27,8% de los sujetos seropositivos, incluidos sus tipos ⁷² .

- ❖ **qPCR:** o PCR cuantitativa en tiempo real. Permite la cuantificación de ADN en 8 órdenes de magnitud⁵⁸. Se usa para detectar, caracterizar y cuantificar ácidos nucleicos para numerosas aplicaciones. Permite la determinación de las cantidades exactas (relativas o absolutas) de ADN amplificado en las muestras⁵⁹.
En un estudio que involucró 76 muestras orales obtenidas a través de biopsia, se desarrolló un ensayo de qPCR múltiplex de tubo único utilizando tipos específicos de cebadores y sondas, que permitieron la detección y cuantificación del VPH 6,11,16,18. La concordancia se detectó en muestras previamente tipificadas, determinando que tiene una sensibilidad global del 89% y una especificidad del 90%⁵⁸.
- ❖ **nPCR:** o *nested* PCR. Consiste en la realización de la PCR en dos etapas. En este método el producto de la amplificación de la primera PCR se utiliza en la segunda etapa. Al final de las dos etapas se obtiene un ADN en concentraciones altísimas y los oligonucleótidos utilizados en la segunda etapa⁶⁰.

Con la utilización de la nPCR, en un estudio con 33 muestras, la detección del VPH en los casos estudiados aumentó más de seis veces, demostrando ser un método más adecuado que la PCR de un solo paso para la detección del VPH⁶⁰.

- **Captura híbrida con tecnología *Digene*®:** Es un examen biológico molecular procesado por la técnica de hibridación molecular. La tecnología *Digene* utiliza sondas no radiactivas con amplificación de la detección de los híbridos por quimioluminiscencia ultrasensible. El material para el análisis se desnaturaliza y reacciona con una sonda génica específica, formando híbridos de ARN/ADN que son capturados por anticuerpos que recubren la pared del tubo, donde posteriormente estos son inmovilizados reaccionando con anticuerpos específicos para ARN/ADN conjugados a fosfatasa alcalina formando un sustrato estable; los híbridos se detectan por quimioluminiscencia¹⁸.

En un artículo de investigación, que contó de 40 pacientes, se aplicó *cytobrush* para el análisis por captura híbrida *Digene*® de las muestras obtenidas; estas fueron comparadas con resultados de las mismas muestras a través de estudios citológicos, habiendo concordancia entre todos los resultados positivos para la presencia de ADN-VPH. Esto muestra la captura híbrida como un método alternativo eficiente para la detección y tipificación de VPH en lesiones de cavidad bucal, además de que su procedimiento permite que, a partir de técnicas sencillas como el *cytobrush*, se pueda acceder a un diagnóstico efectivo ante posibles infecciones. La captura híbrida resulta ser un análisis poco empleado, pero ampliamente efectivo, ya que, aun en ausencia de lesiones, permite la detección de la presencia viral¹⁸.

- **Purificación de ADN con reacción de *Microarrays*:** El proceso de purificación del ADN tiene el objetivo de separar al ADN de otras moléculas constitutivas de la célula al momento de la extracción; su combinación con los chips de ADN ayuda a analizar una gran cantidad de muestras que han sido grabadas molecularmente para su reconocimiento⁶¹.

En un caso clínico, se analizaron cuatro muestras obtenidas con cureta periodontal y muestreo por hisopo, detectando la presencia del ADN viral solo en una de ellas; se determinó la presencia de VPH-6 a través de la purificación del ADN del biofilm dental y su reacción con chips de ADN. Esta técnica es útil para la detección de diversos tipos de VPH reconocidos, además se considera como una mejora de los métodos

existentes, menos laboriosa; sin embargo, solo este estudio se encontró en justificación a esta categoría, por lo que no es posible establecer un análisis más concreto sobre la efectividad de este método diagnóstico⁶².

- **Serología:** Consiste en el estudio y análisis del suero sanguíneo, especialmente de las reacciones antígeno-anticuerpo *in vitro*, para detectar la presencia de anticuerpos contra un microorganismo. Las pruebas serológicas para el VPH se ejecutan usando enzimas vinculadas a través del procedimiento (ELISA), o utilizando el modelo de efectos aleatorios binarios para su tipificación^{63, 64}.

En una revisión sistemática con 1.497 casos y 588 pacientes, utilizándose biopsia y *cytobrush* para extraer las muestras, se comparó la efectividad para la detección de ADN-VPH entre el examen serológico y el examen histopatológico; encontrándose que, con 1.129 detecciones más que el estudio histopatológico, la serología resultó ser más positiva para la detección de VPH⁶³.

3.2.2 Tratamiento de infección por VPH en manifestaciones de cavidad bucal.

Los tratamientos comprendidos en las investigaciones tomadas en cuenta, demostraron en su mayoría ser eficaces para la eliminación de las lesiones por infección de VPH en la cavidad bucal, obteniendo resultados favorables en la evolución clínica de los pacientes; sin embargo, los diferentes métodos resultaron ser una herramienta primaria para el control de las lesiones, ya que en algunos casos se observó la reaparición sucesiva de las mismas, siendo necesaria la aplicación repetitiva de las técnicas terapéuticas en los pacientes.

3.2.2.1 Químicos

a) Ácido Tricloroacético: Es un agente cáustico que desnaturaliza, precipita y destruye las verrugas por coagulación química de las proteínas y destrucción directa del ADN viral. Al aplicar este producto el epitelio toma una coloración blanda intensa por la quemadura^{31,65}.

En un estudio en el que se reportaron dos casos clínicos, se determinó que la aplicación semanal tópica de ácido tricloroacético al 70% da buenos resultados¹³. En una concentración mayor, al 80%, los resultados fueron igualmente positivos^{35,36,65}. Se destaca en uno de estos estudios que se puede requerir más de una aplicación para eliminar completamente todas las lesiones⁶⁵. Además de esto se recalcó el bajo costo de este tratamiento, y lo poco traumático que resulta^{31,36}.

3.2.2.2 Biológicos

a) Imiquimod: Es un potenciador de la inmunidad, presente en forma tópica, que actúa como inmuno-modulador local, amplificando la respuesta inmune celular e induciendo la liberación de citoquinas, en especial interferón A, interleuquina-2 y factor de necrosis tumoral A13,66.

En un estudio en el que se reportaron dos casos, se indicó imiquimod tópico al 5%, dos veces al día, notándose una mejoría importante de la lesión. Sin embargo, por falta de acceso al medicamento, éste fue discontinuado. Se realizaron entonces aplicaciones con ácido tricloroacético al 70% para tratar las lesiones residuales¹³.

b) Inmunoterapia: Consiste en la manipulación del sistema inmune del hospedero en el tratamiento de enfermedades. Incluye tanto la inmunización activa y pasiva, así como el tratamiento inmunosupresor para prevenir el rechazo⁶⁷.

En un caso clínico en el que la inmunoterapia fue aplicada por un ciclo, ésta mostró resultados no satisfactorios; abandonando el paciente el tratamiento posteriormente³².

3.2.2.3 Quirúrgicos

a) Escisión quirúrgica: Ofrece como ventaja la eliminación rápida de la verruga, con tasas de hasta un 90%. La elección de este tratamiento depende del tamaño, número y localización de las lesiones. La escisión quirúrgica tiende a causar menos dolor cuando la comparamos con otras técnicas para la eliminación física de las lesiones. Otros autores plantean que está asociada con altas tasas de recurrencia, así como con la posibilidad de sangrado, cicatrices e infecciones bacterianas⁶⁸.

El desempeño de este tratamiento se pudo observar en un estudio en el que parte de los pacientes fueron sometidos a la cirugía convencional, administrándoseles anestesia al comienzo de la cirugía. Luego de la escisión quirúrgica se procedió a suturar, eliminándose el total de las lesiones en el 80% de los pacientes, necesitando el 20% restante una segunda sesión⁶⁵.

En otro estudio se presentó el caso de dos pacientes, al primero se le realizó una escisión quirúrgica de las dos lesiones que presentaba, y, tras realizar hemostasia y sutura, se recetó terapia analgésica y antibiótica durante siete días. Al cabo de 8 días se observó buena cicatrización de los tejidos blandos. Al segundo paciente se le aplicó el mismo procedimiento, y luego de 7 días se notó un buen proceso de cicatrización²⁸.

b) Electrocauterio: Permite la división del tejido mediante la energía creada por una corriente alterna de alta frecuencia; esta frecuencia incrementa la temperatura tisular con la punta del instrumento para lesionar y seccionar la membrana celular. Se ha propuesto que el daño tisular creado por el cauterio afecta adversamente el

proceso normal de cicatrización, comprometiendo la fuerza tensil de los tejidos o retardando el tiempo de cicatrización⁶⁹.

En un caso clínico se utilizó el electrocauterio con la escisión quirúrgica en lesiones de paladar y zona papilar a nivel de los dientes 11 y 21, se realizó toma de biopsia, reevaluación, y mantenimiento². Así mismo, en otro estudio se removió la totalidad de la lesión, se realizaron controles mensuales en el primer semestre y trimestrales en el año siguiente, observándose la no recurrencia de las lesiones⁶.

c) Láser: La cirugía asistida por láser tiene varias ventajas, tales como una excelente hemostasia, una alta precisión en la destrucción del tejido, la ausencia de suturas, la esterilización de heridas y el mínimo dolor y edema postoperatorios, tal como es reportado en un caso clínico³⁵. En éste se empleó el láser de diodo, el cual es utilizado con frecuencia en el campo odontológico⁷⁰.

d) Criocirugía: Es un método que permite la destrucción tisular controlada mediante el frío extremo de los tejidos benignos y malignos. En los últimos años la criocirugía ha devenido el método idóneo para tratar las lesiones tumorales de la mucosa bucal, pues en esta localización los resultados funcionales y clínicos son inmejorables, dados por una restitución completa de los tejidos y la ausencia de cicatriz residual en la mayoría de los casos, quedando demostrado en un estudio que incluyó a 40 pacientes, en éste se concluyó que es un método seguro y eficaz para regenerar los tejidos lesionados del epitelio bucal cuando se producen enfriamientos súbitos con deshielos lentos y espontáneos, de modo que en la mayoría de los pacientes tratados se consigue la reparación y regeneración del epitelio tisular en el menor tiempo posible (entre 7 y 14 días)³³.

e) Escisión quirúrgica con bisturí en frío: Es un tratamiento mediante intervención quirúrgica que procura dejar bordes libres en la lesión empleando el bisturí en frío. Un caso clínico llegó a la conclusión de que es una solución adecuada para erradicar lesiones de la mucosa oral producidas por VPH sin dejar secuelas⁵.

4. DISCUSIÓN

En los resultados de este estudio se observó que, para el abordaje de las lesiones por VPH en cavidad bucal se requiere de una serie de estudios especializados que logren cumplir con requerimientos mínimos para que tanto el diagnóstico como el tratamiento de las lesiones, sea exitoso.

Para el diagnóstico es necesario el uso de procedimientos para la obtención de muestras junto con técnicas de análisis que permitan conocer las características

histoquímicas y moleculares de las mismas, esto con el fin de obtener un diagnóstico detallado.

En un principio es necesaria la evaluación clínica, ya que en ella se visualizan las características externas de las lesiones bucales; sin embargo, para obtener características más detalladas de las lesiones se puede recurrir al uso de la colposcopia, que, aunque no es muy usada, en esta se visualizan alteraciones sutiles en el epitelio, por lo que es una alternativa eficaz al examen visual simple.

En la recolección de las muestras, los procedimientos como la biopsia, que permite conservar las características de los tejidos fueron ampliamente usados. Otros métodos para la obtención de las muestras incluyen la toma de muestra por hisopo, que es una técnica sencilla y económica; la citología oral exfoliativa, que puede llegar a tener un mayor número de muestras no aptas, especialmente cuando se compara con otros métodos como la biopsia; la toma de muestra por medio del enjuague bucal, la cual resultó competente a la hora de brindar muestras aptas de células exfoliadas bucales; y la extracción de biofilm por cureta periodontal, que es un método de uso aparentemente escaso, que fue capaz de proporcionar muestras aptas del surco gingival.

Las muestras recolectadas son luego examinadas por estudios histoquímicos, como el histopatológico, que tiene un uso extenso y permite evaluar los cambios específicos en el tejido celular con el fin de confirmar el diagnóstico provisional. A pesar de esto, algunos estudios prescinden de esta prueba, optando por estudios de mayor especificidad como los de biología molecular.

Las técnicas de biología molecular son usadas ampliamente, dentro de las que se destaca la PCR, utilizada en casi la totalidad de los estudios analizados. Esta es una técnica valiosa por los resultados que arroja, pudiendo tipificar el VPH, siendo posible detectar los tipos de más alto riesgo. Mucho más específica que la PCR, pero menos usada que esta, es la qPCR, la cual permitió la detección y cuantificación de VPH en un tiempo menor que el PCR. Otro método derivado de la PCR, es la nPCR, en la cual la PCR es realizada en dos etapas, obteniéndose una muestra con altas concentraciones de ADN, resultando en que es 6 veces más sensible que la PCR cuando de analizar ADN de VPH se trata.

Respecto a los tratamientos, no existe uno específico contra la infección por VPH. Optar por un tratamiento u otro depende de factores como el tipo de lesión y la

localización anatómica de las mismas. Cabe destacar que en esta investigación son escasos los tratamientos con seguimiento a largo plazo.

Dentro de los tratamientos, el ácido tricloroacético logró desaparecer las lesiones totalmente en la primera sesión, y, a pesar de poder requerir sesiones extras, el tratamiento resulta ser rápido, poco traumático, y de bajo costo. Otro tratamiento encontrado es el láser, que se presentó como una alternativa a la cirugía convencional, debido a que tiene varias ventajas tales como la ausencia de suturas, excelente hemostasia, una alta precisión en la destrucción del tejido, rápida cicatrización de heridas y mínimo dolor postoperatorio. Con efectos favorables similares, como el poder cicatrizante, antiséptico, antibacteriano y anti-infeccioso; la criocirugía y la escisión quirúrgica con bisturí en frío se perfilan como buenas alternativas para el tratamiento de las lesiones por VPH en cavidad bucal.

Estos resultados implican que, en el caso del diagnóstico, la especificidad y practicidad son factores tomados en cuenta a la hora de seleccionar un método adecuado, notándose una alta confiabilidad hacia aquellos que permitan obtener un análisis detallado de la infección. En el caso de los tratamientos, existe preferencia por aquellos que contemplan la extirpación o eliminación completa de la lesión.

5. CONCLUSIÓN

- La biopsia figura como el procedimiento para obtención de muestras más utilizado en el estudio de afecciones bucales por VPH; a pesar de ser una técnica invasiva presenta gran efectividad para el estudio paraclínico de los tejidos bucales.
- Los estudios histopatológicos y la PCR resultaron ser las técnicas de análisis de muestras más empleadas para la detección de VPH en la cavidad bucal; sin embargo, es pertinente mencionar que, en cuanto a la tipificación viral, es la PCR la que mayor especificidad muestra en los resultados de la evidencia.
- Se observó el ácido tricloroacético y la cirugía convencional como las técnicas terapéuticas más utilizadas en los estudios analizados; su efectividad en la eliminación de lesiones y la disminución de su constante recidiva, las posicionan como técnicas adecuadas en el abordaje de esta infección en cavidad bucal.

De acuerdo con estas conclusiones, se sugiere:

- Realizar futuros estudios sobre el diagnóstico serológico en la detección de VPH en la cavidad bucal; sus resultados fueron positivos, pero solo un estudio lo sustenta.
- Evaluar el láser para la eliminación de lesiones bucales por infección de VPH, ya que existe escasa evidencia bibliográfica sobre su aplicación.
- Desarrollar investigaciones que evidencien los efectos a largo plazo que pueden presentar las técnicas terapéuticas.
- Realizar actualizaciones en el campo odontológico sobre las nuevas tecnologías que pueden arrojar resultados más rápidos y específicos en la consulta, como: la hibridación *in situ*, los chips de ADN, entre otros.

6. REFERENCIAS

1. Estrada G, Márquez M, Hernández G. Infección por papilomavirus humano en pacientes con liquen plano bucal. Medisan [internet] 2013 [citado 2 Feb 2018]; 17 (5): 784. Disponible en: http://scielo.sld.cu/scielo.php?script=sci_arttext&pid=S1029-30192013000500006
2. Millán R, Bernardoni C, Oliva I, Paz M, Rodríguez E, Pérez L, et al. Conocimiento actual sobre el virus papiloma humano (VPH) y su relación en la cavidad bucal y en el periodonto. Acta Odontol Venez [Internet]. 2006 [citado 04 Oct de 2017]; 4(1): 1-10. Disponible en: http://www.scielo.org.ve/scielo.php?script=sci_arttext&pid=S0001-63652006000100020
3. Estrada G, Márquez M, González E, Nápoles M. Infección por virus del papiloma humano en la cavidad bucal. MEDISAN [internet] 2015 [citado 2 Feb 2018]; 19 (3): 300. Disponible en: http://scielo.sld.cu/scielo.php?script=sci_arttext&pid=S1029-30192015000300002
4. Sánchez B, Hernández S, Rueda F, Conde L, Gómez J, González M. Epidemiología de la infección oral por VPH en sujetos jóvenes sanos. Rev Chil Infectol [Internet]. 2017 [citado 12 Feb de 2018]; 34 (6): 557-562. Disponible en: <https://scielo.conicyt.cl/pdf/rci/v34n6/0716-1018-rci-34-06-0557.pdf>
5. González A, González D, Vera D. Diagnóstico y tratamiento de un papiloma solitario de lengua. Reporte de caso y revisión de la literatura. Rev Odont Mex [Internet] 2016 [citado 2 Feb de 2018]; 20 (1): 39-43. Disponible en: <https://www.sciencedirect.com/science/article/pii/S1870199X16000070>
6. Martínez A, Baldiris R, Diaz A. Papiloma bucal producido por VPH y su relación con carcinoma. Rev Clin Med Fam [internet] 2012 [citado 2 Feb 2018]; 5 (2): 144-145. Disponible en: http://scielo.isciii.es/scielo.php?script=sci_arttext&pid=S1699-695X2012000200012
7. Estrada G, Márquez M, Hernández G, Oliveros S. Identificación del papilomavirus humano en la leucoplasia bucal. Medisan. [internet] 2013 [citado 2 Feb 2018]; 17(6): 944. Disponible en: http://scielo.sld.cu/scielo.php?script=sci_arttext&pid=S1029-30192013000600009
8. Jiménez C. Estudio Clínico Patológico Retrospectivo de Papiloma de la Mucosa Bucal en una población venezolana. Acta Odont Venez [internet] 2002 [citado 2 Feb 2018]; 40 (1).

- Disponibile en: http://www.scielo.org.ve/scielo.php?script=sci_arttext&pid=S0001-63652002000100007
9. Limongi L, Pérez C, Jiménez C. Prevalencia de la infección por virus papiloma humano en la cavidad bucal en pacientes pediátricos. *Acta OdontVenez* [internet] 2006 [citado 2 Feb 2018]; 44 (2). Disponible en: http://www.scielo.org.ve/scielo.php?script=sci_arttext&pid=S0001-63652006000200020
 10. Navarro M, González R, Muñoz R, Alcantar F, Carmona D. Genotipificación de Papilomavirus Humano en cavidad oral de personal médico. *Rev Méd MD* [internet] 2018 [citado 2 Feb 2018]; 9(2): 140-145 Disponible en: <http://www.medigraphic.com/pdfs/revmed/md-2017/md172f.pdf>
 11. Jiménez C, Corrent M, Salman N, Cavazza M, Perrone N. "Detección del virus papiloma humano en entidades clínicas benignas de la cavidad bucal, mediante la reacción en cadena de la polimerasa e hibridación molecular". *Acta Odontol Venez* [Internet]. 2001 [citado 13 Sept de 2017]; 39(2): 1-10. Disponible en: http://www.scielo.org.ve/scielo.php?script=sci_arttext&pid=S0001-63652001000200003
 12. Marchena L, Fernández C, Osorio M, Pérez E, Sánchez M. Detección de un papiloma lingual en la consulta de odontología. Caso clínico. *REDOE* [internet] 2013 [citado 2 Feb 2018] Disponible en: <http://www.redoe.com/ver.php?id=134>
 13. León L, Cubilla E, Guzmán A, Mendoza G, Celias L, Arenas R, et al. Hiperplasia epitelial multifocal. Reporte de dos casos relacionados con VPH-13. *Dermatología CMQ* [internet] 2012 [citado 14 Feb 2018]; 10 (4): 256-259. Disponible en: <http://www.medigraphic.com/pdfs/cosmetica/dcm-2012/dcm124d.pdf>
 14. Ruiz G, Ojeda P, Di Giampietro L. Determinación del VPH en cavidad oral por técnica del hisopo. *Rev. venez. oncol.* [Internet]. 2009 [citado 09 Nov de 2017]; 21 (2): 1-8. Disponible en: http://www.scielo.org.ve/scielo.php?pid=S0798-05822009000200003&script=sci_arttext
 15. Squiquera, L. Virus de papiloma humano. Revisión e indicaciones terapéuticas. *Rev. argent. Dermatol* [internet] 2006 [citado 13 Ene 2018]; 87 (1): 28-41. Disponible en: http://www.scielo.org.ar/scielo.php?script=sci_arttext&pid=S1851-300X2006000100003#a1
 16. Castellanos, C [Internet]. 2009 Virus del Papiloma Humano...Actualidades [Consultado 24 Ene 2018]. Disponible en: <http://virusdelpapilomahumano2.blogspot.com/2009/12/uso-de-acido-acetico-en-la-colposcopia.html>
 17. Pennacchiotti G, Sáez R, Martínez M, Cárcamo M, Montes R. Prevalencia del virus papiloma humano en pacientes con diagnóstico de carcinoma escamoso de la cavidad oral. *Rev Chil Cir* [Internet]. 2016 [citado 12 Feb de 2018]; 68(2): 137-142. Disponible en: https://scielo.conicyt.cl/scielo.php?script=sci_arttext&pid=S0718-40262016000200005
 18. De Lacerda A, Caldas A, Vieira R, Brandão V, da Rocha G, Taromaru E. HPV detection in oral carcinomas. *J Bras Patol Med Lab* [Internet]. 2004 [citado 14 Feb de 2017]; 40(1): 21-6. Disponible en: http://www.scielo.br/scielo.php?script=sci_arttext&pid=S1676-24442004000100007
 19. Costa M, Bussoloti I, Mara L, Andreolie M, Oliveira N. Comparative study between biopsy and brushing sampling methods for detection of human papillomavirus in oral and oropharyngeal cavity lesions. *Braz J Otorhinolaryngol* [Internet]. 2015 [citado 15 Ene de

- 2018]; 81 (6): 598-603. Disponible en: <http://pesquisa.bvsalud.org/portal/resource/es/lil-770204>
20. Robert Ireland. Dictionary off detristy. [Internet].google academico [May 2 2018]. Disponible en:<https://books.google.co.ve/books?id=uK5Gkzs-DfQC&pg=PT256&lpg=PT256&dq=periodontal+curette+dictionary&source=bl&ots=GIZlqINvz2&sig=sy2JDGVvXZWKjckJwY2Jp6JgZk&hl=es&sa=X&ved=0ahUKEwimy-Cq1vLaAhWBjIkKHaTXD88Q6AEIWDAAK#v=onepage&q=periodontal%20curette%20diction ary&f=false>
 21. Ellen. Use of Buccal Cells Collected in Mouthwash as a Source of DNA for Clinical Testing. CAP [Internet] año [Mar 10 2018]; 125(1): páginas o indicador de extensión. Disponible en: <http://www.archivesofpathology.org/doi/full/10.1043/0003-9985%282001%29125%3C0127%3AUOBCCI%3E2.0.CO%3B2>
 22. Bernárdez. Histopatología de las alopecias. Parte I: alopecias no cicatriciales. Actas Dermosifiliogr. [Internet] año [2018]; volumen 106 (3): páginas o indicador de extensión. Disponible en: <http://www.fundaciontorax.org.ar/page/index.php/metodos-de-diagnostico/1160-examen-histopatologico>.
 23. González M, Soria E, Herrera V, Conde L, Puerto M, Ayora G. Epidemiology of oral HPV in the oral mucosa in women without signs of oral disease from Yucatan, Mexico. Braz J of Microbiology. [Internet]. 2015 [citado 15 Ene de 2018]; 46(1):301-306. Disponible en: http://www.scielo.br/scielo.php?pid=S1517-83822015000100301&script=sci_arttext
 24. Syrja" nen S, Lodi G, Bu" ltzingslo" wen I, Aliko A, Arduino P, Campisi G, et al. Human papillomaviruses in oral carcinoma and oral potentially malignant disorders: a systematic review. Oral Diseases [Internet]. 2011[citado 07 Dic de 2017]; 17 (1): 58–72. Disponible en: <https://www.ncbi.nlm.nih.gov/pubmed/21382139>
 25. Misir A, Demiriz L, Barut F. Laser treatment of an oral squamous papilloma in a pediatric patient: A case report. J Indian Soc Pedod Prev Dent [Internet]. 2013 [citado 15 Ene de 2018]; 31:279-281. Disponible en: <https://www.ncbi.nlm.nih.gov/pubmed/24262405>
 26. Tristão W, Pereira R, de Oliveira C, Betiol J, Ribeiro J. Epidemiological study of HPV in oral mucosa through PCR. Braz J Otorhinolaryngol [Internet]. 2012 [citado 07 Dic de 2017]; 78 (4): 66-70. Disponible en: <http://pesquisa.bvsalud.org/portal/resource/es/mdl-22936139>
 27. Bermeo J, González B, Ramón E, Mendieta H. Modelo de regresión logística binaria para el diagnóstico morfológico de lesiones por virus del papiloma humano (VPH) en la boca. Rev Med Chil [internet] 2012 [citado 2 Feb 2018]; 140 (8): 1028-1034. Disponible en: https://scielo.conicyt.cl/scielo.php?script=sci_arttext&pid=S0034-98872012000800009
 28. Harris J, Rebolledo M, Fortich N. Papiloma bucal en pacientes Pediátricos: Potencial Transmisión Materna. Rev Clin Med Fam [internet] 2012 [citado 2 Feb 2018]; 5(1): 46-50. Disponible en: http://scielo.isciii.es/scielo.php?script=sci_arttext&pid=S1699-695X2012000100008
 29. García J, Gutiérrez H, Treviño G, Martínez H, Rivera G. Papiloma escamoso oral: reporte de un caso clínico. Revista ADM [internet] 2014 [citado 2 Feb 2018]; 71 (5): 237-239. Disponible en: <http://www.medigraphic.com/pdfs/adm/od-2014/od145g.pdf>

30. Vázquez C, Silva P, Pérez A. Verruga vulgar intraoral por virus del papiloma humano: implicación médico legal Caso Clínico Forense. *Rev Mex Med Forense* [internet] 2018 [citado 2 Feb 2018]; 3(1): 49-54 Disponible en: http://revistas.uv.mx/index.php/RevINMEFO/article/view/2966/pdf_18
31. Harris R, Rebolledo M, Camacho F, Carmona M, Díaz A. Ácido tricloroacético, una opción terapéutica en la hiperplasia epitelial focal. Presentación de un caso. *Av. Odontoestomatol* [Internet]. 2010 [citado 09 Nov de 2017]; 26 (6): 323-328. Disponible en: http://scielo.isciii.es/scielo.php?script=sci_arttext&pid=S0213-12852010000600006
32. Delgado E, Sandoval M, Guzmán J, Valdivia A. condiloma viral en lengua: presentación de un caso clínico y revisión bibliográfica. *Archen Med Fam* [Internet]. 2011 [citado 07 Dic de 2017]; 13 (2): 74-76. Disponible en: <http://www.medigraphic.com/cgi-bin/new/resumen.cgi?IDARTICULO=31473>
33. Pereira G, Márquez M, Jiménez R, Arocha M, Márquez A. Criocirugía en el tratamiento de pacientes con hiperplasia papilomatosa del paladar. *MEDISAN* [Internet]. 2015 [citado 15 Ene de 2018]; 19 (10): 1190-1197. Disponible en: http://scielo.sld.cu/scielo.php?script=sci_arttext&pid=S1029-30192015001000003
34. Arteaga F, Velazco N, Quiñonez B, Corredor A. Verrugas vulgares bucales múltiples. Reporte de un caso. *Acta Odont Venez.* [internet] 2008 [citado 15 Feb 2018]; 46 (1) Disponible en: https://www.actaodontologica.com/ediciones/2008/1/pdf/verrugas_vulgares_bucales_multiples.pdf
35. Carmona M, Harris J, Alvis C, Balaguer N. Efectividad de un tratamiento no quirúrgico en lesiones orales producidas por Virus Del Papiloma Humano. Universidad de Cartagena. [internet].2016 [citado 2 Feb 2018]; S/V. Disponible en: <http://repositorio.unicartagena.edu.co:8080/jspui/bitstream/11227/4223/1/Articulo%20Efectividad%20de%20un%20tratamiento%20no%20quir%C3%BArgico%20en%20lesiones%20orales%20producidas%20por%20Virus%20Del%20Papiloma%20Humano..pdf>
36. Harris J, Vásquez K, Firtich N. Hiperplasia epitelial focal. Tratamiento conservador. *Rev CES Odont* [internet]. 2011 [citado 2 Feb 2018]; 24 (2): 367-70. Disponible en: <http://www.scielo.org.co/pdf/ceso/v24n2/v24n2a07.pdf>
37. Rodríguez M, Espinoza E. Caso para el diagnóstico. *Rev Cent Dermatol* [internet]. 2005 [citado 12 Feb 2018]; 14 (3): <http://www.medigraphic.com/pdfs/derma/cd-2005/cd053m.pdf>
38. Aldama A, Acosta R, Rivelli V, Guglielmone C, Mendoza G, Berumen J, et al. Hiperplasia epitelial multifocal relacionada a HPV 6 y 25. A propósito de dos casos en Paraguay. *Med Cutan Iber Lat Am* [internet] 2015 [citado 13 Ene 2018]; 43 (1): 44-48. Disponible en: <http://www.medigraphic.com/pdfs/cutanea/mc-2015/mc151i.pdf>
39. Farias A, Ramírez M, Vergara D, Martínez F, Hernández I, Salgado S, et al. Carcinoma Verrucoso Oral: Reporte de un Caso Clínico y Revisión de 20 Casos del Instituto de Referencia en Patología Oral (IREPO), Chile. *Rev. Clin. Periodoncia Implantol. Rehabil. Oral.* [internet] 2010 [citado 13 Ene 2018]; 3 (3): 132-135. Disponible en: https://scielo.conicyt.cl/scielo.php?pid=S0719-01072010000300006&script=sci_arttext

40. Pontes A, De Oliveira C, Beder C, De Araújo R, Moreira S, Braga F. Papiloma escamoso em ventre de língua: relato de caso. *Revista Da ACBO* [internet] 2016 [citado 13 Ene 2018]; 5 (1). Disponible en: <http://www.rvacbo.com.br/ojs/index.php/ojs/article/view/300/367>
41. Fujita S, Senba M, Kumatori A, Hayashi T, Ikeda T, Toriyama K. Human Papillomavirus Infection in Oral Verrucous Carcinoma: Genotyping Analysis and Inverse Correlation with p53 Expression. *Pathobiology* [Internet]. 2008 [citado 14 Feb de 2017]; 75: 257–264. Disponible en: <https://www.ncbi.nlm.nih.gov/pubmed/18580072>
42. Mazzei P, Juchli M, Ramírez Z, Marengo R, Moreno J, Barrios S, et al. Lesiones por virus de papiloma humano de la vía aerodigestiva superior – incidencia de subtipos. *Rev FASO* [Internet] 2016 [citado 2 Feb 2018]; 23 (2): Disponible en: <http://www.faso.org.ar/revistas/2016/2/1.pdf>
43. Melo M, Marcolino M, De Andrade B, Miranda E, Trento C, Jain S, et al. High prevalence of human papillomavirus (HPV) in oral mucosal lesions of patients at the Ambulatory of Oral Diagnosis of the Federal University of Sergipe, Northeastern Brazil. *J Appl Oral Sci* [Internet]. 2016 [citado 12 Feb de 2018]; 25 (1): 69-74. Disponible en: <https://www.ncbi.nlm.nih.gov/pmc/articles/PMC5289402/>
44. Gallegos J, Muñoz G, Apresa T, Arias H, Hernández M, Flores R, et al. Cáncer de lengua y virus del papiloma humano (VPH). *Acta medic grup Áng* [Internet]. 2007 [citado 09 Nov de 2017]; 5(3): 129-133. Disponible en: <http://www.medigraphic.com/pdfs/actmed/am-2007/am073c.pdf>
45. De Guglielmo Z, Ávila M, Veitía D, Fernández A, Venegas C, Correnti M. Detección de VPH en boca y cérvix de pacientes con diagnóstico citológico sugestivo de infección genital. *An. Sist. Sanit. Navar* [Internet]. 2012 [citado 07 Dic de 2017]; 35 (3): 445-454. Disponible en: http://scielo.isciii.es/scielo.php?script=sci_arttext&pid=S1137-66272012000300010
46. Veitía D, De Guglielmo Z, Ávila M, Liuzzi J, Correnti M. Detección de VPH y expresión de p53 en carcinoma de cabeza y cuello. *Rev. Venez. oncol.* [Internet]. 2009 [citado 09 Nov de 2017]; 21 (3): 1-9. Disponible en: http://www.scielo.org.ve/scielo.php?script=sci_arttext&pid=S0798-05822009000300002
47. Fatahzadeh M, Schlecht N, Chen Z, Bottalico D, McKinney S, Ostolozza J, et al. Oral Human Papillomavirus Detection in Older Adults Who Have Human Immunodeficiency Virus Infection. *Oral Surg Oral Med Oral Pathol Oral Radiol.* [Internet]. 2013 [citado 15 Ene de 2018]; 115(4): 505–514. Disponible en: <https://www.ncbi.nlm.nih.gov/pmc/articles/PMC4011080/>
48. Cavenaghi V, Eid E, Cruz N, Mara L, da Silva L, Olival H, et al. Determination of HPV prevalence in oral/oropharyngeal mucosa samples in a rural district of São Paulo. *Braz J Otorhinolaryngol* [Internet]. 2013 [citado 15 Ene de 2018]; 79 (5): 599-602. Disponible en: <http://pesquisa.bvsalud.org/portal/resource/es/lil-688615>
49. González M, Ortiz E, Fernández V, Du Bois J. Lesiones estomatológicas del VPH genotipo 16 en la pre-adolescencia. *Uncuyo* [internet] 2014 [citado 2 Feb 2018]; 8(1) 24-28. Disponible en: http://bdigital.uncuyo.edu.ar/objetos_digitales/6008/gonzalezrfo-812014.pdf
50. Oliveira C, Silva L, Diniz O, Lopes K, Santos L. High frequency of human papillomavirus type 53 in oral cavity of asymptomatic HIV-infected people. *Braz J Infect Dis* [Internet]. 2016

- [citado 12 Feb de 2018]; 20(1): 111-112. Disponible en: http://www.scielo.br/scielo.php?script=sci_arttext&pid=S1413-86702016000100111
51. Correa E, Nunes F. HPV in oral squamous cell carcinomas of a Brazilian population: amplification by PCR. *Braz Oral Res* [Internet]. 2006 [citado 04 Oct de 2017]; 20 (1): 21-4. Disponible en: <https://www.ncbi.nlm.nih.gov/pubmed/16729170>
 52. Borborema C, De Castro M, Benevides P, Talhari S, Astolfio S. Oral Focal Epithelial Hyperplasia: Report of Five Cases. *Braz Dent J* [Internet]. 2006 [citado 04 Oct de 2017]; 17(1): 79-82. Disponible en: http://www.scielo.br/scielo.php?script=sci_arttext&pid=S0103-64402006000100018
 53. Mijares A, Suárez C, Castro R, Agudo E, Pérez C, Fuentes C. Tipificación del virus de Papiloma humano relación con el carcinoma de cavidad oral. *Rev. Venez. oncol* [internet] 2014 [citado 2 Feb 2018]; 19 (4). Disponible en: http://www.scielo.org.ve/scielo.php?script=sci_arttext&pid=S0798-05822007000400007
 54. González J, Gutiérrez R, Keszler A, Colacino M, Alonio L, Teyssie A, et al. Human papillomavirus in oral lesions. *Medicina (B. Aires)* [internet] 2007 [citado 13 Ene 2018]; 67 (4): 363-368. Disponible en: http://www.scielo.org.ar/scielo.php?script=sci_arttext&pid=S0025-76802007000400007&lng=es&nrm=iso&tlng=en
 55. Esquenazil D, Da Costa M, Souza F. A frequência do HPV na mucosa oral normal de indivíduos sadios por meio da PCR. *Braz. j. otorhinolaryngol. (Impr.)* [internet] 2010 [citado 13 Ene 2018]; 76 (1): 78-84. Disponible en: http://www.scielo.br/scielo.php?script=sci_arttext&pid=S1808-86942010000100013
 56. Machado A, Gatto F, Mareti C, Martins T, Sobrinho L, Junqueira C, et al. Presence of highly oncogenic human papillomavirus in the oral mucosa of asymptomatic men. *Braz J Infect Dis* [Internet]. 2014 [citado 15 Ene de 2018]; 18 (3): 266–270. Disponible en: <https://www.sciencedirect.com/science/article/pii/S1413867013002869?via%3Dihub>
 57. Ozden B, Gunduz K, Gunhan O, Otan F. A Case Report of Focal Epithelial Hyperplasia (Heck's disease) with PCR Detection of Human Papillomavirus. *J. Maxillofac. Oral Surg* [internet]; 2011 [citado 13 Ene 2018]; 10 (4): 357-360. Disponible en: <https://www.ncbi.nlm.nih.gov/pmc/articles/PMC3267916/>
 58. Seaman W, Andrews E, Couch M, Kojic E, Cu-Uvin S, Palefsky J, et al. Detection and quantitation of HPV in genital and oral tissues and fluids by real time PCR. *Virology Journal* [Internet]. 2010 [citado 09 Nov de 2017]; 7:194. Disponible en: <https://www.ncbi.nlm.nih.gov/pmc/articles/PMC2933591/>
 59. Sarah Neidler /esWhat are the differences between PCR, RT-PCR, qPCR, and RT-qPCR?. [Internet]. Enzo: Editor;S/N 2017 [Abril 20 2018]. Disponible en: <http://www.enzolifesciences.com/science-center/technotes/2017/march/what-are-the-differences-between-pcr-rt-pcr-qpcr-and-rt-qpcr?/>
 60. Demathe A, Galera D, Garcia J, Maroni C, Issamu G. Comparação entre dois métodos de detecção de DNA de papilomavírus humano em carcinoma epidermoide de lábio. *J Bras Patol Med Lab* [Internet]. 2010 [citado 09 Nov de 2017]; 46 (2): 85-90. Disponible en: <http://pesquisa.bvsalud.org/portal/resource/es/lil-552251>

61. Govindarajan, R., Duraiyan, J., Kaliyappan, K., & Palanisamy, M. Microarray and its applications. *Journal of Pharmacy & Bioallied Sciences*, [Internet]. 2012 [citado 09 Nov de 2017]; 4(2): 310–312. Disponible en: <https://www.ncbi.nlm.nih.gov/pmc/articles/PMC3467903/>
62. Feitosa E, Silva C, Carvalho D, Martins M, Vanderborght P, Barros M, et al. Detection of human papillomavirus in dental biofilm and the uterine cervix of a pregnant adolescent. *Sao Paulo Med J. Infect* [Internet]. 2016 [citado 04 Oct de 2017]; 134 (1): 88-91. Disponible en: http://www.scielo.br/scielo.php?pid=S1516-31802015005012810&script=sci_arttext&tlng=pt
63. Chaitanya NC, Allam NS, Gandhi Babu DB, Waghay S, Badam RK, Lavanya R. Systematic meta-analysis on association of human papilloma virus and oral cancer. *J Can Res Ther* [Internet]. 2016 [citado 09 Nov de 2017]; 12: 969-74. Disponible en: <http://www.cancerjournal.net/article.asp?issn=0973->
64. Biblioteca virtual de salud [Internet]. [Mar 1 20 2018]. Disponible en: http://pesquisa.bvsalud.org/portal/decs-locator/?lang=es&tree_id=E01.370.225.812.742&term=serolog
65. González T, González d. Efecto del ácido tricloroacético y cirugía convencional en lesiones mucosas producidas por el VPH. [Tesis]. Carabobo: UNIVERSIDAD DE Carabobo; 2013. 66 p.
66. Velilla M, Avila J. La piel: un enfoque integral amas alla de la función de barrera. *DermatologíaCMQ* [Internet]. 2016 [Consultado 22 Nov 2017];14(4):328-329. Disponible en: <http://www.medigraphic.com/pdfs/cosmetica/dcm-2012/dcm124d.pdf>
67. Bvs [base de datos en Internet]. pesquisa.bvsalud.org: S/E; S/FC [consultado 28 de mar de 2018]. Disponible en: http://pesquisa.bvsalud.org/portal/decs-locator/?lang=es&tree_id=E02.594&term=bistur%C3%AD+&tree_id=E02.095.465.425&term=Inmunoterapia+
68. González T, González D. Efecto del ácido tricloroacetico y cirugía convencional en lesiones mucosas producidas por el vph [tesis]. Carabobo: Universidad de Carabobo; 2013. 65 p.
69. Cervantes C, Cu-Zetina C, Serrano E, Rojero J, Lazos M, Gutiérrez R. Incisión cutánea: Bisturí vs electrocauterio. Estudio experimental en ratas. *Rev Med Hosp Gen Mex* [Internet]. 2002 [Consultado 03 Mar 2018];65(1):11-14. Disponible en: <http://www.medigraphic.com/pdfs/h-gral/hg-2002/hg021c.pdf>
70. Ferhat A, Demiriz L, Barut F. *Journal of Indian Society of Pedodontics and Preventive Dentistry*. [Internet]. 2013 [Consultado 2 Abr 2018];31(4):279-281. Disponible en: <http://sci-hub.tw/http://www.jsppd.com/article.asp?issn=0970-4388;year=2013;volume=31;issue=4;spage=279;epage=281;aulast=Misir>
71. Rosen B, Walter L, Gilman R, Cabrera L, Gravitt P, Marks M. Prevalence and correlates of oral human papillomavirus infection among healthy males and females in Lima, Peru. *Sex Transm Infect* [Internet]. 2015 [citado 04 Oct de 2017]; 5(0): 1-6. Disponible en: <https://www.ncbi.nlm.nih.gov/pubmed/26275415>
72. Rollo F, Latini A, Pichi B, Colafigli M, Benevolo M, Sinopoli I, et al. Prevalence and determinants of oral infection by Human Papillomavirus in HIV-infected and uninfected men

who have sex with men. PLoS One [internet] 2017 [citado 13 Ene 2018]; 12 (9). Disponible en: <https://www.ncbi.nlm.nih.gov/pmc/articles/PMC5599005/>

73. Floresn J, Salazar L, Feraudy N, Choque E, Garnica A. Papilomas orales: una presentación simultánea de hiperplasia epitelial multifocal y papilomas escamosos en un paciente joven de la Clínica Odontológica UNIVALLE La Paz. 74. Rev. Inv. Inf. Salud [internet] 2017 [citado 13 Ene 2018]; 12 (29) Disponible en: http://www.revistasbolivianas.org.bo/scielo.php?pid=S2075-61942017000100002&script=sci_arttext&lng=es