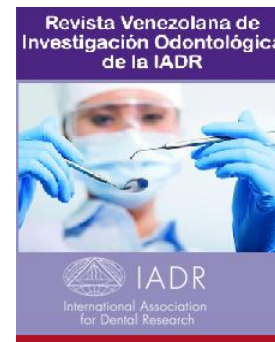




Depósito Legal: ppi201302ME4323

ISSN: 2343-595X

La Revista Venezolana de Investigación Odontológica de la IADR

<http://erevistas.saber.ula.ve/index.php/rvio>


COMUNICACIÓN BREVE

Tejidos periimplantarios de prótesis fijas implantosoportadas mediante la Técnica de Preparación Biológicamente Orientada: una revisión sistemática

Peri-implant tissues of implant-supported fixed prostheses using the Biologically Oriented Preparation Technique: A systematic review

Sinai Arias Marín

Residente del Postgrado de Rehabilitación Bucal, Facultad de Odontología, Universidad de Los Andes, Mérida, Venezuela. Email: sinai.arias@gmail.com

RESUMEN

Introducción: la rehabilitación con implantes dentales es el estándar de oro actual. La técnica de preparación biológicamente orientada (BOPT) en implantología busca optimizar el volumen de los tejidos biológicos. **Objetivo:** sintetizar la evidencia sobre el estado de los tejidos periimplantarios (profundidad de sondaje, sangrado, inflamación, cambios de volumen del tejido blando y nivel óseo) en prótesis fijas implantosoportadas que utilizan BOPT. **Materiales y métodos:** revisión rápida en PubMed, Cochrane, Science Direct y Google Scholar (marzo-mayo de 2025). Se incluyeron ensayos clínicos y estudios longitudinales en adultos rehabilitados con prótesis fijas implantosoportadas mediante BOPT, excluyendo series de casos y estudios animales. Se seleccionaron 5 estudios. **Resultados:** la BOPT mostró reducción de la profundidad de sondaje ($1,90 \pm 0,94$ mm), disminución del sangrado al sondaje (9,5%), ausencia de inflamación clínica, aumento de la mucosa queratinizada ($2,00 \pm 0,98$ mm), ganancia papilar mesial (0,70 mm) y distal (0,45 mm), incremento del grosor del tejido blando (+1,32 mm) y preservación del nivel óseo periimplantario (pérdida media de $0,10 \pm 0,28$ mm; 90,6 % de casos estables). **Conclusiones:** la evidencia sugiere que la BOPT mejora la salud de los tejidos blandos y duros periimplantarios frente a técnicas convencionales, con menor pérdida ósea, menor sangrado y mayor grosor gingival. No obstante, las limitaciones de los estudios primarios (muestras reducidas, seguimiento corto, posible sesgo) impiden conclusiones definitivas. Se requieren ensayos clínicos controlados aleatorizados de mayor escala y duración para confirmar estos beneficios.

Historial del artículo

Recibo: 21-05-26

Enviado a evaluación: 21-05-26

Aceptado: 29-05-26

Disponibile en línea: 01-06-2026

Palabras clave

Técnica de preparación biológicamente orientada, BOPT.

Keywords

biologically oriented preparation technique, BOPT.

ABSTRACT

Introduction: Dental implant rehabilitation is the current gold standard. The biologically oriented preparation technique (BOPT) in implantology seeks to optimize the volume of biological tissues. **Objective:** To synthesize the evidence on the condition of peri-implant tissues (probing depth, bleeding, inflammation, soft tissue volume changes, and bone level) in implant-supported fixed prostheses using BOPT. **Material and methods:** A rapid review was conducted in PubMed, Cochrane, ScienceDirect, and Google Scholar (March–May 2025). Clinical trials and longitudinal studies in adults rehabilitated with implant-supported fixed prostheses using BOPT were included, excluding case series and animal studies. Five studies were selected. **Results:** BOPT showed a reduction in probing depth (1.90 ± 0.94 mm), a decrease in bleeding on probing (9.5 %), absence of clinical inflammation, an increase in keratinized mucosa (2.00 ± 0.98 mm), mesial (0.70 mm) and distal (0.45 mm) papillary gain, an increase in soft tissue thickness (+1.32 mm; $p < 0.001$), and preservation of peri-implant bone level (mean bone loss of 0.10 ± 0.28 mm; 90.6 % of stable cases). **Conclusions:** The evidence suggests that BOPT improves peri-implant soft and hard tissue health compared to conventional techniques, with lower bone loss, less bleeding, and greater gingival thickness. However, limitations of the primary studies (small sample sizes, short follow-up, potential bias) preclude definitive conclusions. Larger and longer-term randomized controlled clinical trials are required to confirm these benefits.

Introducción

La rehabilitación con implantes dentales se ha consolidado como el estándar de oro en la odontología contemporánea para la sustitución de piezas dentales perdidas, alcanzando tasas de éxito superiores al 95% en pacientes sanos. La base biológica de este éxito radica en la oseointegración, un fenómeno descrito inicialmente por Brånemark¹ como la conexión estructural y funcional directa entre el hueso vivo y la superficie del implante sometido a carga². No obstante, el éxito a largo plazo no solo depende de este anclaje óseo, sino también de la salud y estabilidad de los tejidos periimplantarios, tanto duros como blandos, lo cual es esencial para garantizar la funcionalidad, la estética y la longevidad del tratamiento³.

A pesar de la alta predictibilidad de los implantes, la pérdida ósea marginal se estima en 1.5 mm durante el primer año tras su colocación^{4,5}. En la búsqueda por optimizar la interacción prótesis-tejido, ha surgido un creciente interés en la técnica de preparación biológicamente orientada (BOPT, por sus siglas en inglés), descrita inicialmente para dientes naturales. Esta técnica propone eliminar la línea de terminación horizontal convencional para crear una preparación vertical que, mediante un remodelado gingival, busca inducir un cambio tisular controlado; en este enfoque, el perfil de la prótesis dicta la arquitectura gingival, optimizando así la salud periimplantaria a largo plazo⁶.

La técnica BOPT en implantología emplea pilares y cuellos transmucosos de geometría convergente para optimizar el volumen biológico, favoreciendo que el tejido conectivo

migre hacia zonas de menor diámetro durante la cicatrización. Esto establece un sellado coronal estable que protege las estructuras periimplantarias. El protocolo distingue dos segmentos: la zona de realce (Booster), que estimula el engrosamiento y migración tisular; y la zona de soporte (Prop Tissue), que estabiliza el margen gingival. Así, el sobrecontorneo protésico genera una presión negativa que, junto a la mecanotransducción, promueve un incremento del grosor gingival horizontal de forma sostenida⁷.

En la rehabilitación bucal, la evidencia sobre BOPT ha crecido en los últimos años. Solá-Ruiz et al.⁸ desarrollaron un caso clínico aplicando BOPT en implantes de cuello convergente, observando tejidos periimplantarios sanos sin inflamación a los 24 meses. Posteriormente, Abad-Coronel et al.⁹ llevaron a cabo una revisión sistemática sobre BOPT en prótesis fijas sobre dientes naturales, concluyendo que la técnica reduce la pérdida ósea y la inflamación gingival, pero excluyeron explícitamente los estudios sobre implantes. Más recientemente, Lawand et al.³ realizaron una revisión sistemática específicamente sobre BOPT en prótesis implantosoportadas, donde se incluyeron 16 estudios, y reportaron que los implantes de cuello convergente preservan el hueso y los tejidos blandos. Sin embargo, esta revisión incluyó diseños heterogéneos (cohortes retrospectivas, ensayos no aleatorizados) y no se aborda de manera específica parámetros como el grosor del tejido blando, la ganancia papilar o la profundidad de sondaje de manera agrupada.

Aunque revisiones previas han abordado la BOPT en el ámbito protésico, la evidencia disponible⁹ se ha centrado predominantemente en dientes naturales o ha evaluado de manera parcial su aplicación en prótesis fijas implantosoportadas³, sin considerar de forma integral los principales parámetros clínicos de los tejidos periimplantarios duros y blandos. Además, hasta la fecha no se han identificado estudios en español que examinen específica y detalladamente el comportamiento de dichos tejidos en pacientes rehabilitados bajo este enfoque. Por ello, el presente estudio tiene como objetivo sintetizar la evidencia científica disponible sobre el estado de los tejidos periimplantarios en prótesis fijas implantosoportadas usando la técnica BOPT, evaluando la profundidad de sondaje, el sangrado, la inflamación, los cambios de volumen del tejido blando y el nivel óseo marginal.

Materiales y métodos

Se realizó una revisión sistemática fundamentada en la declaración PRISMA para garantizar la transparencia y reproducibilidad del proceso. La investigación se estructuró usando la estrategia PICO par ensayos clínicos y PECO para estudios observacionales: ¿La BOPT tiene efectos sobre los tejidos periimplantarios de prótesis fijas implantosoportadas?

Estrategia de búsqueda y fuentes de datos

Se realizó una búsqueda electrónica entre marzo, abril y mayo de 2026 en las siguientes bases de datos: PubMed, Cochrane Central, Science Direct y el buscador académico Google Scholar, para ello se emplearon los siguientes descriptores de la ciencias de la salud en español (DeCs): «prótesis fija», «prótesis parcial fija» y «tejidos periimplantarios». Sus equivalentes en inglés (MeSH) fueron: *fixed prosthesis*, *partial fixed prosthesis*, y *peri-implant tissues*. Como palabras clave se utilizaron, en español: «técnica de preparación biológicamente orientada» y su sigla «BOPT»; en inglés: *biologically oriented preparation technique and BOPT*. Los términos se combinaron mediante los operadores booleanos AND y OR, mientras que el operador NOT se usó para excluir conceptos no relacionados con el objetivo del estudio.

Criterios de inclusión

Se definieron como criterios de inclusión los siguientes: diseños de estudio consistentes en ensayos clínicos controlados aleatorizados (ECA), ensayos clínicos controlados no aleatorizados y estudios longitudinales en una población de pacientes adultos rehabilitados con prótesis fija implantosoportada (coronas unitarias o prótesis parciales fijas); intervención basada en rehabilitación protésica que emplee explícitamente la BOPT; resultados que reporten al menos uno de los siguientes parámetros clínicos o radiográficos para evaluar el estado de los tejidos periimplantarios: profundidad del sondaje, sangrado, inflamación gingival, cambios del volumen en tejidos periimplantarios duros y blandos.

Criterios de exclusión

Se establecieron como criterios de exclusión los siguientes: diseños de estudio correspondientes a series de casos, casos clínicos, estudios *in vitro* o en animales, opiniones de expertos, cartas al editor y resúmenes de congresos; población de pacientes rehabilitados con prótesis sobre dientes naturales, así como aquellas rehabilitaciones protésicas distintas a coronas y prótesis parciales fijas implantosoportadas; intervenciones en las que no se utilice la técnica BOPT; y resultados de estudios que no evalúen ningún parámetro de los tejidos periimplantarios

Estrategia de análisis

Se evaluó la elegibilidad de cada uno de los documentos identificados. Por un lado, se verificó la disponibilidad de acceso completo al archivo para garantizar su lectura completa, lo cual se determinó mediante la información aportada por las bases de datos y el buscador académico seleccionados para el presente estudio. Por otro lado, mediante el uso de las estrategias de lectura *Skimming & Scanning* se procedió con la lectura de títulos, resúmenes y palabras clave, para confirmar que la literatura seleccionada correspondía a estudios que evaluaban el estado de los tejidos periimplantarios de prótesis fijas implantosoportadas usando la BOPT.

Resultados

Se incluyeron un total de 5 ensayos clínicos que cumplieron con todos los criterios de inclusión y exclusión establecidos en la metodología. En la Tabla 1 se presenta un resumen estructurado de los principales hallazgos clínicos relacionados con los tejidos periimplantarios (tanto blandos como duros) en implantes dentales rehabilitados mediante pilares y prótesis con la BOPT. Los parámetros evaluados en los estudios incluidos fueron: profundidad de sondaje, sangrado, inflamación gingival, cambios en los tejidos periimplantarios blandos y duros.

Los resultados globales indican que el uso de la técnica BOPT en las prótesis fijas implantosoportadas redujo la profundidad del sondaje, el sangrado espontáneo, aunque persistió el sangrado al sondaje en el 50 % de los casos, la inflamación gingival clínicamente detectable, aumentó el grosor de los tejidos blandos y preservó el nivel óseo periimplantario.

Profundidad de sondaje

Se observó una reducción estadísticamente significativa de la profundidad de sondaje en el grupo tratado con BOPT, con una media de 1.90 ± 0.94 mm¹⁰

Sangrado al sondaje

El grupo BOPT mostró una disminución significativa del sangrado al sondaje (9,5%)¹⁰. No se registró sangrado espontáneo en ningún caso; sin embargo, el sangrado provocado por el sondaje persistió en el 50% de los pacientes evaluados¹⁴.

Inflamación gingival

No se evidenció inflamación gingival clínicamente detectable en el grupo BOPT¹⁰.

Cambios en el tejido blando periimplantario

En los implantes rehabilitados mediante la técnica BOPT se observaron las siguientes mejoras en los tejidos blandos periimplantarios: El ancho de mucosa queratinizada aumentó de forma significativa, alcanzando un valor medio de $2,00 \pm 0,98$ mm¹⁰. En cuanto a la arquitectura papilar, se registró una ganancia papilar mesial de $0,70 \pm 0,55$ mm y una ganancia papilar distal de $0,45 \pm 0,50$ mm. El margen gingival también mostró un incremento en su posición coronal, con un aumento de $0,56 \pm 0,46$ mm en la cara bucal y de $0,33 \pm 0,45$ mm en la cara lingual¹². Finalmente, se observó un aumento significativo del grosor y volumen del tejido blando periimplantario, con un incremento total medio de $+1,32$ mm ($p < 0,001$)⁷.

Tabla 1 Síntesis de resultados

Autor / año	Muestra	Seguimiento	Estado periimplantario				Conclusión	
			Profundidad del sondaje	Sangrado	inflamación gingival	Tejidos blandos		Nivel óseo
Panadero et al. 2019 ¹³	68: implantes 21 con BOPT	3 años	N/R	N/R	N/R	N/R	Disminución significativa de la pérdida ósea periimplantaria 0,10 ± 0,28 mm en el grupo BOTP	Las prótesis tipo BOPT mostraron menor pérdida ósea periimplantaria después de 3 años de seguimiento.
Panadero et al. 2019 ¹⁰	68 implantes /21 implantes con técnica BOPT	3 años	Disminución significativa con una media de 1.90 ± 0.94 mm en el grupo BOPT	Disminución significativa del sangrado al sondaje 9,5% en el grupo BOPT	N/R	Aumento significativo de la mucosa queratinizada 2.00 ± 0.98 mm en el grupo BOTP	N/R	La prótesis BOPT obtuvo un mayor ancho de mucosa queratinizada, menor profundidad de sangrado y sangrado al sondaje después de 3 años de carga funcional y no se observaron complicaciones mecánicas y biológicas.
Cabanes et al. 2019 ¹²	14 pacientes /32 implantes con técnica BOPT	10 meses	N/R	N/R	Sin inflamación	Ganancia papila mesial 0.70 ± 0.55. Ganancia papila distal 0.45 ± 0.50. Aumento margen bucal 0.56 ± 0.46. Aumento margen lingual 0.33 ± 0.45	N/R	El uso de coronas mediante la BOPT sobre implantes de cuello convergente resultó en un aumento significativo del volumen de tejido blando periimplantario 10 meses después de la carga protésica.
Mandillo et al. 2021 ⁷ .	26 pacientes /26 implantes con técnica BOPT	16 meses promedio	N/R	N/R	N/R	Aumento significativo del grosor / volumen: Total: +1,32 mm (p<0,001)	N/R	El diseño de coronas usando BOPT aumentó significativamente el grosor de los tejidos blandos alrededor de implantes convergentes.
Mandillo et al. 2022 ¹⁴ .	21 pacientes /32 implantes con técnica BOPT	16 meses promedio	N/R	Sin sangrado espontáneo, pero sangrado al sondaje en 50% de los casos	N/R	N/R	Preservación del nivel óseo periimplantario en el 90,6% de los casos	Los implantes de cuello convergente y los pilares sin hombro usando la técnica BOPT producen un sellado y nivel óseo periimplantario estables y protector de la mucosa periimplantaria

Nivel óseo periimplantario

Se observó una disminución significativa de la pérdida ósea periimplantaria en el grupo BOPT, con un valor medio de 0.10 ± 0.28 mm¹³. Asimismo, se logró la preservación del nivel óseo periimplantario en el 90,6% de los casos¹⁴.

Discusión

Los resultados de los estudios analizados coinciden en señalar que la técnica BOPT aplicada a prótesis sobre implantes ofrece un impacto beneficioso significativo especialmente en lo que respecta a la estabilidad del tejido blando y la preservación del tejido óseo periimplantario.

En primer lugar, Agustín-Panadero et al.¹³ demostraron que las rehabilitaciones mediante BOPT presentaron una pérdida ósea periimplantaria significativamente menor ($0,10 \pm 0,28$ mm) tras 3 años de seguimiento, en contraste con las prótesis convencionales, que mostraron una mayor reabsorción ósea. Del mismo modo Mandillo et al.¹⁴ reportaron la preservación del nivel óseo periimplantario en el 90,6% de los casos estudiados en un lapso de 1 y 2 años. Este hallazgo es relevante, ya que la estabilidad del tejido óseo periimplantario es uno de los principales indicadores de éxito a largo plazo.

En la misma línea, Agustín-Panadero et al.¹⁰ reportaron una reducción media de $1,90 \pm 0,94$ mm en la profundidad de sondaje, resultados que contrastan con los de Serra et al.¹⁵ en cuyo estudio 74 dientes fueron preparados con la técnica BOPT y, al final del seguimiento (6 años) el 98,3% de los dientes presentaron una profundidad del sondaje de 0-3 mm (estable). Solo 4 pacientes mostraron valores de 4-6 mm, de manera similar a lo reportado por Serra et al.¹⁶ quienes evaluaron 144 dientes (71 coronas + 73 FPD) preparados con la técnica BOPT y observaron un incremento en el 2.1% de los dientes a los 4 años (solo 3 dientes pasaron de 0-3 mm a 3-6 mm) cambio sin significación estadística.

Por su parte, Agustín-Panadero et al.¹⁰. Reportaron una disminución del sangrado al sondaje (9,5%) en el grupo BOPT, de igual modo, Mandillo et al.¹⁴ Señalaron ausencia de sangrado espontáneo, aunque un 50% de los casos presentó sangrado al sondaje, en cambio, Serra et al.¹⁶ describieron inflamación con sangrado en el 12% de la muestra a los 4 años (T4). Valor máximo en T2: 19.5%. Variación significativa ($p = 0.001$).

En relación con la inflamación gingival, Cabanes et al.¹² reportaron que a lo largo de 10 meses no se encontraron signos de inflamación en los implantes rehabilitación con BOPT, hallazgo similar al estudio realizado por Solá-Ruiz et al.⁸ quienes reportaron tejidos periimplantarios sanos sin inflamación a los 24 meses. Del mismo modo, Serra et al, midió la inflamación gingival como Índice Gingival (IG) en dientes preparados con la técnica BOPT, lo cual mostró que el 83,6%-90% de los dientes presentaban IG=0 durante el seguimiento. El valor más alto fue IG=2 en solo 1,7% de los dientes. No hubo cambios significativos a lo largo del tiempo (6 años). Estos datos sugieren que la BOPT favorece

un sellado biológico más efectivo, reduciendo la inflamación y mejorando la salud de los tejidos periimplantarios. Por otro lado

Por otra parte, Agustín- Panadero et al.¹⁰ reportaron un aumento significativo del ancho de mucosa queratinizada ($2,00 \pm 0,98$ mm), coincidiendo con Cabanes et al.¹² quienes observaron, a los 10 meses de carga protésica, un aumento del volumen de tejido blando periimplantario, con ganancias de papilas mesiales ($0,70 \pm 0,55$ mm) y distales ($0,45 \pm 0,50$ mm), así como un aumento del margen bucal ($0,56 \pm 0,46$ mm) y lingual ($0,33 \pm 0,45$ mm). Del mismo modo, Mandillo et al.⁷ cuantificaron un aumento significativo del grosor/volumen de tejido blando de +1,32 mm ($p < 0,001$) entre 1 y 2 años de seguimiento, aunque los autores advierten que la muestra es reducida y se requieren más estudios con mayor poder estadístico. Asimismo, Serra et al.¹⁵ reportaron que los pacientes mostraron un aumento significativo del grosor gingival a lo largo del tiempo (6 años), el grosor gingival (aumento del 33% en 2 años, $p < 0,001$) y estabilidad del margen gingival (97,1% estable después del tercer año, solo 2,9% de recesión). De igual manera lo hicieron Serra et al.¹⁶ quienes reportaron que el grosor gingival aumentó de 1.20 mm (basal) a 1.59 mm a los 4 años (aumento del 32.5%). El cambio más significativo ocurrió durante el primer año. No obstante, Galli et al.¹⁷ reportaron que, incluso con pilares sin hombro (BOPT), las coronas cementadas mostraron una incidencia significativamente mayor de recesión gingival (6,5%) en comparación con las atornilladas (0,6%), lo que sugiere que el riesgo de retención de cemento subgingival no desaparece por completo con esta técnica. Por ello, aunque BOPT optimiza la salud periimplantaria, se recomienda priorizar las restauraciones atornilladas siempre que sea posible.

En conjunto, estos estudios coinciden en que la combinación de implantes de cuello convergente, pilares sin hombro y restauración mediante BOPT genera un sellado mucoso protector y estable, con beneficios medibles en términos de menor pérdida ósea, mayor grosor de tejido blando y mejor salud periimplantaria. Sin embargo, es importante señalar limitaciones comunes: seguimientos aun relativamente cortos, tamaños de muestra reducidos y heterogeneidad en los parámetros evaluados. Futuras investigaciones deberían incluir muestras más amplias, grupos control más estandarizados y seguimientos de 5 o más años para confirmar si estos beneficios se mantienen en el tiempo.

Limitación metodológica importante: comparación con estudios en dientes naturales. Es necesario señalar que esta revisión rápida incluyó, con fines comparativos, estudios realizados en dientes naturales preparados con BOPT (Serra et al.¹⁵ Serra et al.¹⁶) debido a la escasez de evidencia específica en implantes. Sin embargo, la biología de los tejidos periimplantarios difiere sustancialmente de la de los tejidos periodontales: el sellado biológico alrededor de implantes carece de ligamento periodontal y presenta una vascularización e infiltrado inflamatorio distintos. Por lo tanto, los resultados observados en dientes naturales no pueden extrapolarse directamente a implantes, y esta comparación constituye una limitación que debe tenerse en cuenta al interpretar los hallazgos.

Conclusión

La evidencia disponible sugiere que la BOPT aplicada a prótesis fijas implantosoportadas mejora la estabilidad de los tejidos blandos, preserva el hueso periimplantario, reduce la inflamación clínica, la profundidad del sondaje y el sangrado en comparación con las técnicas convencionales. No obstante, debido al riesgo de sesgo y al corto seguimiento de los estudios primarios disponibles, estos resultados deben interpretarse con cautela. Se necesitan más ensayos clínicos aleatorizados de mayor escala y duración para confirmar estos beneficios.

Referencias

1. Brånemark PI H. Osseointegrated implants in the treatment of the edentulous jaw. Experience from a 10-year period. *Scand J Plast Reconstr Surg Suppl.* 1977;16. PubMed PMID: 356184.
2. Jian XC, Dong YL, Zhang MM, Guo ZL. Osteoimmune Regulation in Dental Implant Osseointegration: From Foreign Body Response to Therapeutic Immunomodulation—A Narrative Review. *International Journal of Nanomedicine.* Dove Medical Press Ltd; 2026. p. 1–11. doi:10.2147/IJN.S574786
3. Lawand G, Khayat R, Ismail Y, Nassif M, Dashti M, Londono J, et al. Biologically Oriented Preparation Technique in Implant-Supported Fixed Prostheses: A Systematic Review. *International Arab Journal of Dentistry.* el 5 de abril de 2026;17(2). doi:10.65314/2218-0885.1859
4. Sayáns MP, Camolesi GCV, Vieira E Silva FF, Jardón AP. Nuevos enfoques en el control de la pérdida ósea marginal periimplantaria. *Av Odontoestomatol [Internet].* 2023 [citado el 22 de mayo de 2026];(Especial Implantología 2023). Disponible en: https://scielo.isciii.es/scielo.php?script=sci_arttext&pid=S0213-12852023000300002
5. Martínez-González J, Cano Sánchez J, Campo Trapero J, Martínez-González M, García-Sabán F. Diseño de los implantes dentales: estado actual. *Avances en Periodoncia e Implantología Oral [Internet].* 2002 [citado el 22 de mayo de 2026];14. Disponible en: <https://scielo.isciii.es/pdf/peri/v14n3/original3.pdf>
6. Kaur H, Tomar SS, Dhawan P. Vertical Biologically Oriented Preparation Technique (BOPT). *Journal of Pierre Fauchard Academy (India Section).* el 26 de julio de 2022;23–9. doi:10.18311/jpfa/2022/28626
7. Alonso VM, Sanchez RC, Martin JLA, Martos ML. Soft Tissue Thickness Evaluation In Screw-Retained Crowns By The Biologically Oriented Preparation Technique (Bopt). *J Clin Exp Dent.* 2021;13(12):1209–15. doi:10.4317/jced.58952
8. Solá-Ruiz MF, Highsmith JDR, Labaig-Rueda C, Agustín-Panadero R. Biologically oriented preparation technique (BOPT) for implant-supported fixed prostheses. *J Clin Exp Dent.* el 1 de abril de 2017;9(4):e603–7. doi:10.4317/jced.53703
9. Abad-Coronel C, Manosalvas JV, Sarmiento CP, Esquivel J, Loi I, Pradés G. Clinical outcomes of the biologically oriented preparation technique (BOPT) in

Cómo citar: Arias, S. Estado de los tejidos periimplantarios en la Técnica de Preparación Biológicamente Orientada en prótesis fijas implantosoportadas: una revisión sistemática. *Rev Venez Invest Odont IADR.* 2026;14(1): 135-144.

- fixed dental prostheses: A systematic review. 2024. doi:10.1016/j.prosdent.2022.07.010
10. Agustín-Panadero R, Bustamante-Hernández N, Labaig-Rueda C, Fons-Font A, Fernández-Estevan L, Solá-Ruíz MF. Influence of biologically oriented preparation technique on peri-implant tissues; prospective randomized clinical trial with three-year follow-up. Part ii: Soft tissues. *J Clin Med.* el 1 de diciembre de 2019;8(12). doi:10.3390/jcm8122223
 11. Mandillo-Alonso V, Cascos-Sánchez R, Antonaya-Martín JL, Laguna-Martos M. Evaluation of peri-implant soft and hard tissues behavior in screw-retained crowns by the biologically oriented preparation technique (BOPT): Ambispective longitudinal analytical study. *J Clin Exp Dent.* 2022;14(1):64–71. doi:10.4317/JCED.58924
 12. Cabanes-Gumbau G, Pascual-Moscardó A, Peñarrocha-Oltra D, García-Mira B, Aizcorbe-Vicente J, Peñarrocha-Diago M. Volumetric variation of peri-implant soft tissues in convergent collar implants and crowns using the biologically oriented preparation technique (Bopt). *Med Oral Patol Oral Cir Bucal.* el 1 de septiembre de 2019;24(5):e643–51. doi:10.4317/medoral.22946 PubMed PMID: 31422410.
 13. Agustín-Panadero R, Bustamante-Hernández N, Solá-Ruíz MF, Zubizarreta-Macho Á, Fons-Font A, Fernández-Estevan L. Influence of biologically oriented preparation technique on peri-implant tissues; prospective randomized clinical trial with three-year follow-up. Part i: Hard tissues. *J Clin Med.* el 1 de diciembre de 2019;8(12). doi:10.3390/jcm8122183
 14. Serra-Pastor B, Bustamante-Hernández N, Fons-Font A, Solá-Ruíz MF, Revilla-León M, Agustín-Panadero R. Periodontal behavior and patient satisfaction of anterior teeth restored with single zirconia crowns using a biologically oriented preparation technique: A 6-year prospective clinical study. *J Clin Med.* el 2 de agosto de 2021;10(16). doi:10.3390/jcm10163482
 15. Serra-Pastor B, Loi I, Fons-Font A, Solá-Ruíz MF, Agustín-Panadero R. Periodontal and prosthetic outcomes on teeth prepared with biologically oriented preparation technique: a 4-year follow-up prospective clinical study. *J Prosthodont Res.* el 1 de octubre de 2019;63(4):415–20. doi:10.1016/j.jpor.2019.03.006 PubMed PMID: 30975559.
 16. Galli F, Deflorian M, Parenti A, Testori T, Del Fabbro M. Implant Rehabilitation According to the Biologically Oriented Preparation Technique (BOPT): A Medium-Term Retrospective Study. *Int J Periodontics Restorative Dent.* septiembre de 2020;40(5):711–9. doi:10.11607/prd.4408 PubMed PMID: 32926001.