

CASO CLÍNICO

MANEJO ORTODÓNTICO- INTERCEPTIVO PARA TRASTORNOS ERUPTIVOS DE INCISIVOS CENTRALES PERMANENTES COMO CONSECUENCIA DE UN TRAUMA DENTOALVEOLAR EN DENTICIÓN PRIMARIA. REPORTE DE CASO

Johana Maldonado-Villamizar. Odontólogo. Ortodoncista y Ortopedista Maxilofacial. Profesora Instructora de Odontopediatría II de la Universidad de Carabobo. Profesora Asistente de la Cátedra de Ortodoncia y Ortopedia Dentofacial de la Universidad José Antonio Páez

Email: joha_maldonado22@yahoo.com.mx

Recibido: 16-10-2015

Aceptado: 05-02-2016

RESUMEN

Los traumatismos dentales son eventos que suceden con frecuencia en la dentición primaria y repercuten negativamente en la dentición permanente. El objetivo de este artículo es brindar una alternativa terapéutica interceptiva para un trastorno eruptivo tipo vestibulación en incisivos centrales permanente producto de la secuela de un trauma dentoalveolar en dentición primaria. Se reporta el caso de un paciente de 9 años de edad que presentó un traumatismo dentoalveolar sin avulsión de la UD 51, el cual ocasionó en su predecesor una vestibulación aproximadamente de 9mm. El de plan de tratamiento sugerido para este paciente en dentición mixta temprana fue la colocación de un biteblock cementado junto a la tracción ortodóntica. En conclusión, la evolución de aparatologías ortodónticas para el tratamiento interceptivo de maloclusiones en dentición mixta temprana es una nueva opción que genera resultados satisfactorios para el paciente pediátrico.

Palabras Clave: Tratamiento interceptivo, Trastorno eruptivo, Trauma

ORTHODONTIC-INTERCEPTIVE HANDLING FOR PERMANENT CENTRAL INCISORS ERUPTIVE DISORDERS AS A RESULT OF A DENTOALVEOLAR TRAUMA IN PRIMARY DENTITION. CASE REPORT.

ABSTRACT

Dental traumas are events that frequently happen in primary dentition and adversely affect the permanent dentition. The aim of the present paper is to provide an interceptive treatment alternative for a vestibular eruptive disorder in permanent central incisors as a product of the sequel to a dentoalveolar trauma in primary dentition. The case of a patient of 9 years of age who presented a dentoalveolar trauma without avulsion UD 51, which resulted in the one its predecessor vestibularization approximately 9mm is reported. The treatment plan suggested for the patient in early mixed dentition was placing a cemented bite block by the orthodontic traction. In conclusion, the evolution of Orthodontic appliances for interceptive treatment of malocclusion in early mixed dentition is a new option that generates satisfactory results for the pediatric patient.

MeSH: interceptive treatment, eruptive disorder, trauma.

INTRODUCCIÓN

Para poder comprender la causa de por qué ocurren las maloclusiones y, en este caso, las mordidas invertidas y las sobremordidas, se debe conocer cómo se interrelacionan los factores de riesgo genéticos y ambientales asociados a estas, así como los mecanismos mediante los cuales operan.¹

Uno de los factores ambientales causantes de maloclusiones dentales es el trauma dental, el cual se presenta en un 71% en pacientes pediátricos¹. Estos traumatismos pueden causar lesiones en los dientes, en el hueso y demás tejidos de sostén; debido a un impacto físico contra los mismos, este impacto puede ocasionar la pérdida de la integridad del diente, desplazamiento total o parcial de su posición habitual y/o afectar la función estomatognática y la estética.²

Para establecer el diagnóstico y tratamiento oportuno de las maloclusiones causadas por traumatismos dentales se debe evitar que se presenten alteraciones musculoesqueléticas ofreciendo funcionalidad y estética al paciente.³

Ahora bien, el diagnóstico de problemas debido a posiciones inadecuadas de los folículos, presencia de mesiodens o traumas sobre la dentición temporal y patológica de los incisivos predecesores, entre otras causas locales; pueden ser tratadas en edades tempranas con procedimientos económicos y sencillos.⁴

La posición bucolingual de los incisivos es un parámetro importante para obtener la oclusión adecuada. Puede afectar la estética

facial anteroinferior, el funcionamiento de los labios y la estabilidad postratamiento. La variabilidad en la posición de los incisivos con respecto a sus bases óseas puede limitar la terapéutica biomecánica. Diversos procedimientos se han utilizado para corregir la excesiva proinclinación y retroinclinación de los incisivos con apiñamiento o sin él.⁵

Basado en lo anteriormente expuesto, el objetivo de este artículo es realizar un reporte de un caso sobre el manejo ortodóntico- interceptivo para trastornos eruptivo de incisivos centrales permanentes como consecuencia de un trauma dentoalveolar en dentición primaria.

REPORTE DE CASO

Se trata de paciente escolar masculino de 9 años de edad, raza negroide, quien acude acompañado de su madre a la consulta odontológica. Al realizar la anamnesis la madre expone como motivo de consulta " mi hijo tiene el diente hacia afuera", así como también hace referencia a un traumatismo de la zona anterosuperior dentaria donde fue afectado el diente primario UD 51 generando retraso en su exfoliación y causante de la alteración de vestibularización de su sucesor UD 11.

Bajo consentimiento informado, el representante permitió el uso de toda la información que corresponda a la historia clínica, diagnósticos, estudios complementarios, fotografías de seguimiento, tratamiento finalizado, las cuales fueron utilizados de manera

profesional y científica, preservando el anonimato del representado.

Al examen clínico extraoral se observa perfil convexo, asimetría facial y ocular,

hipertonía del mentón, cara alargada, tercio inferior aumentado, sonrisa asimétrica, incompetencia labial (Figura N° 1).

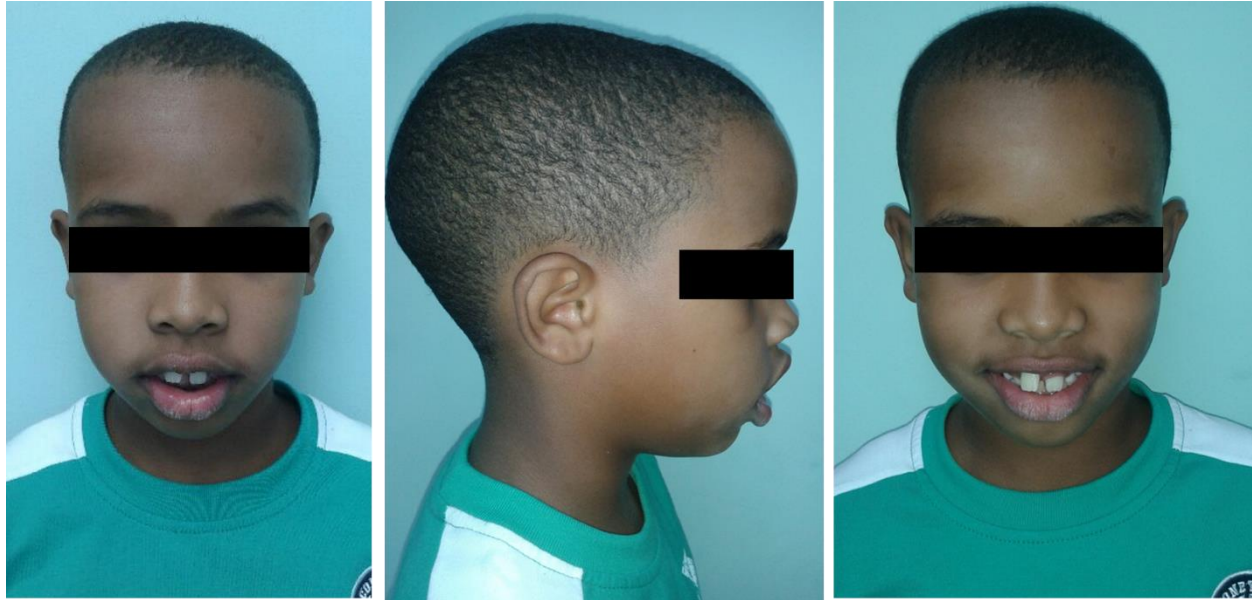

Figura N° 1. Fotografías Extraorales.

A nivel intraoral se evidencia dentición mixta temprana, línea media dentaria inferior coincidente, relación molar clase I bilateral, clase I canina bilateral, clasificación de Dewey- Anderson clase I

tipo 2, overjet de UD 11 aumentado (9mm), overbite aumentado de 4 mm, forma de arcos ovalada, estabilidad periodontal de 11 conservada, materia alba generalizada (Figura 2).

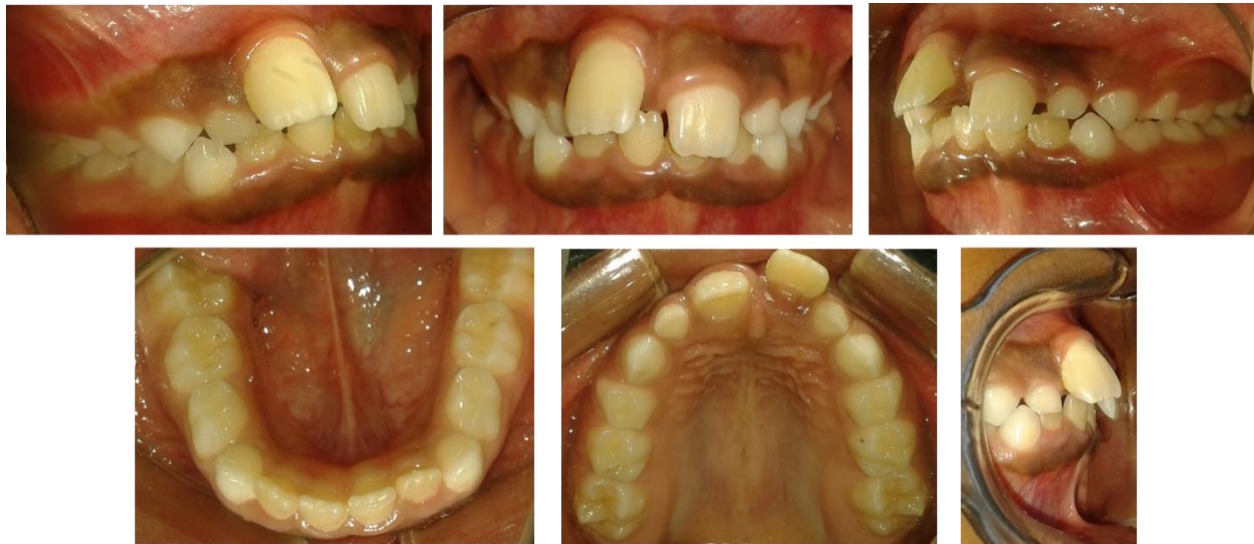

Figura N° 2. Fotografías Intraorales.

Estudios Radiográficos: La radiografía panorámica muestra anodoncias verdaderas de UD 22,25,35 y 45, no presenta patologías en zona donde fue el traumatismo dental, nivel óseo conservado en dicha zona y ápice abierto en UD 11 (Figura N° 3). Cefalométricamente el paciente presenta una Clase II esquelética por retrognatismo mandibular, ángulo góniaco de Jarabak

aumentado, confirmando una deflexión mandibular y un biotipo dólcofacial. A nivel incisal los resultados reflejaron una protrusión y proinclinación dental de los incisivos centrales superiores e inferiores, overjet aumentado. A nivel de tejidos blandos se observa una protrusión labial en ambos labios (Figura N° 4).

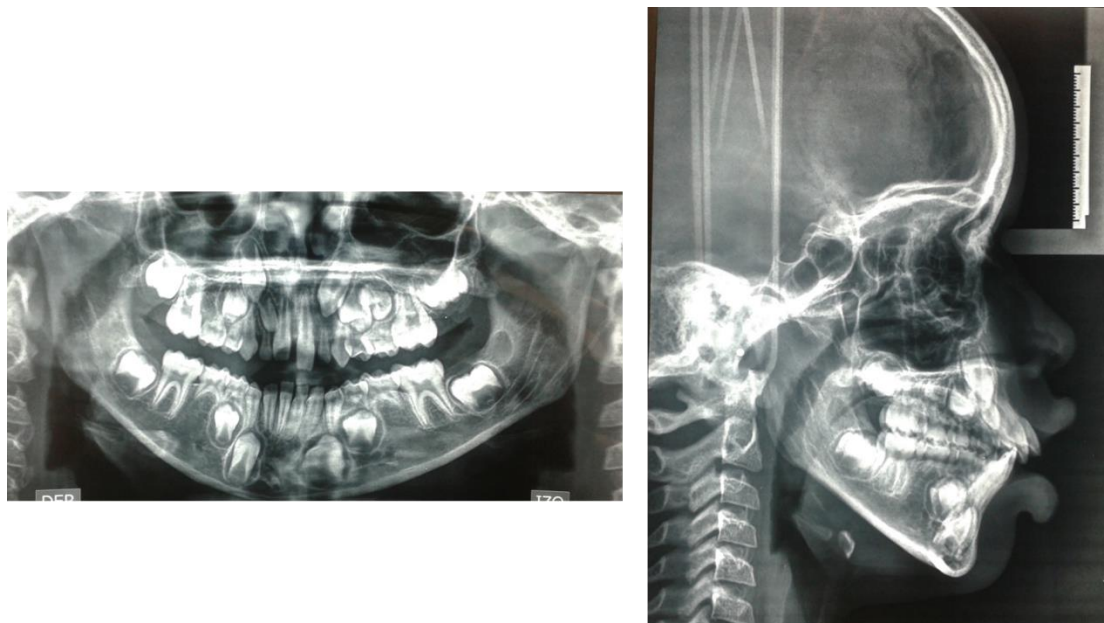


Figura N° 3. Estudios Radiográficos Iniciales (Panorámica y Cefálica Lateral)

Estructura Anatómica Evaluada	Steiner Inicial	Ricketts Inicial
Posición antero-posterior maxilar	83°	92°
Posición antero-posterior mandíbula	76°	87°
Longitud Mandibular	---	63mm
Posición del incisivo superior	1 N-A mm 6 mm	1 A-pog 5 mm
Posición del incisivo inferior	1 N-B mm 4mm	1 - A Pog 6mm
Inclinación del Incisivo superior	1- NS 107° 1 N-A 28°	1 A-pog 30°
Inclinación del incisivo inferior	1 -PI Mn 97°	1 A- Pog 26°
Proporciones Faciales (Biotipo Facial)	SN- SGN 67° PI Mn -Fh 28° SN- PI Mn 36°	-1,33

Figura N° 4. Valores cefalométricos iniciales según estructura evaluada

Plan de Tratamiento

Bite Block con doble coffin y ganchos extraoral en conjunto con botón ortodóntico.

Se consideraron diferentes aparatologías para ejecutar la tracción incisal. Una de ellas

era la aparatología removible; este tipo de aparatología tiene como desventaja la aplicación de fuerzas intermitentes y la dependencia del paciente para su uso, es por ello, que la tracción para la nivelación de la UD 11 no tendría éxito a corto plazo. Por

esta razón, se opta por una aparatología cementada acompañada por tracciones con fuerzas y aditamentos ortodónticos. Es entonces, que se plantea como tratamiento un bite block con doble coffin y ganchos extraorales en conjunto con botón ortodóntico.

Se cementa la aparatología interceptiva tipo bite block con ganchos extraorales, los

cuales, servirán como aditamentos para la colocación de cadenas elastómericas para realizar la tracción incisal. De igual manera, para generar la estabilidad de la cadena a nivel de las estructuras dentales se realiza la colocación de un botón ortodóntico cementado directamente en la UD 11 (Figura N° 5).

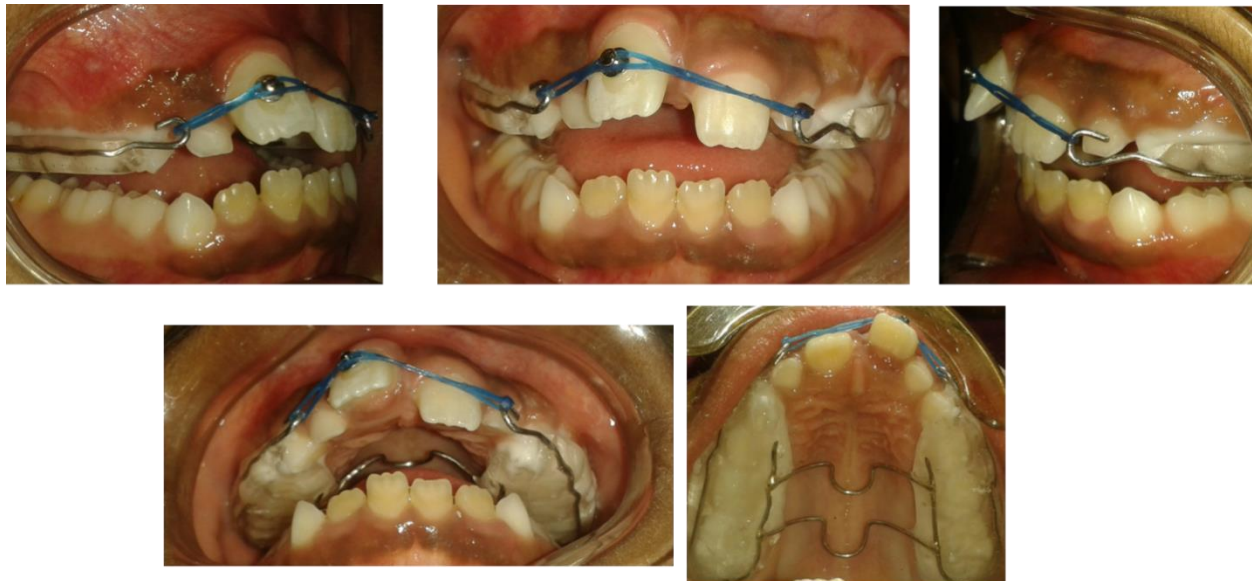

Figura N° 5. Fotografías Intraorales con Biteblock para Tracción Incisal.

La realización de controles del paciente fueron cada 30 días para la observación clínica y cambio de cadena elastómerica, utilizando para la medición de fuerza aplicada por la cadena elastómerica un

dinamómetro intraoral (Marca Morelli). Pasados 60 días se observa un overjet de la UD 11 de 4mm, se continua con la tracción incisal por 30 días más (Figura N° 6).

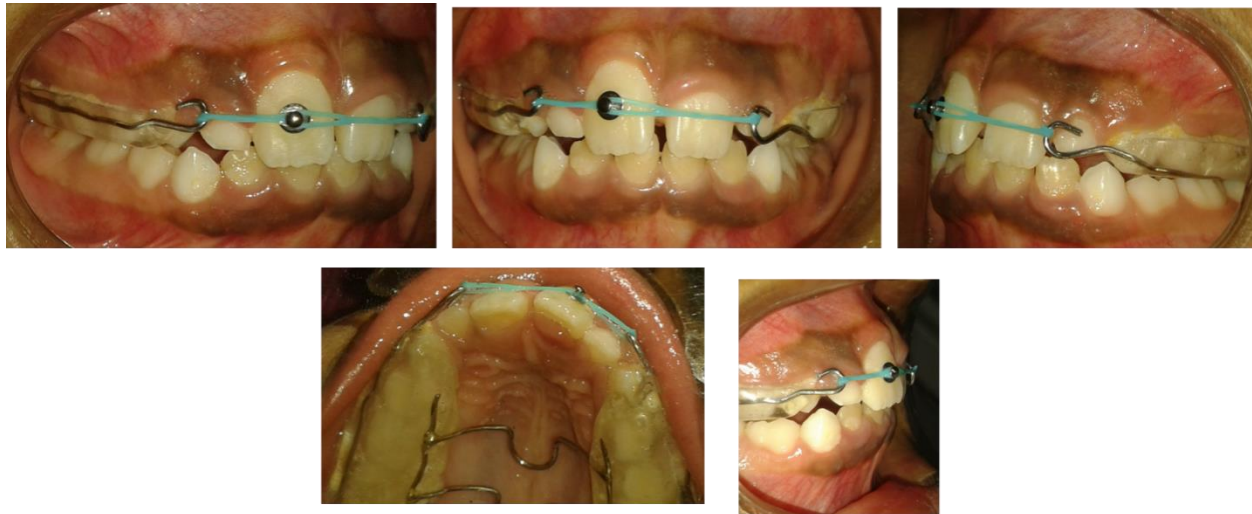


Figura N° 6. Fotografías Intraorales con Biteblock luego de 45 días de Tracción Incisal.

Pasados 90 días se observa el éxito del tratamiento, el paciente presenta un overjet adecuado de la UD 11, buena salud periodontal y estabilidad dental (Figura N°7). Se le envió realizar una radiografía panorámica y cefálica lateral para actualizar los valores arrojados en el estudio inicial pero el paciente no regreso a consulta.

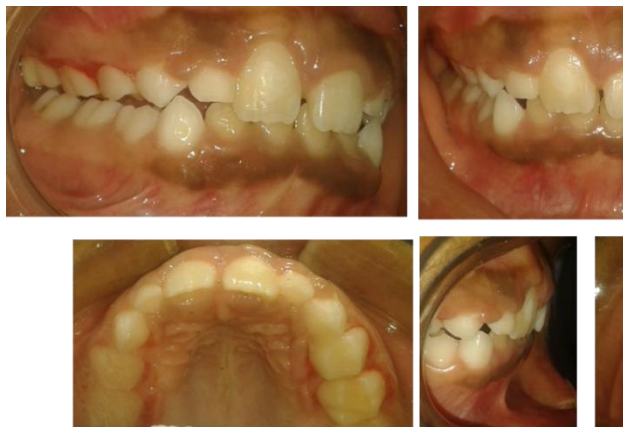

Figura N° 7. Fotografías Intraorales Finalizado Tr

DISCUSIÓN

Los traumatismos dentales en dentición primaria pueden repercutir en el eje de erupción de los incisivos centrales permanente. Este movimiento de versión específicamente la inclinación hacia adelante de los incisivos superiores se presenta con frecuencia debido, a que al recibir el golpe en el diente primario el folículo del permanente se desvía con más facilidad hacia delante y al brotar éste cuando se produce el cambio de dentición, lo hace fuera de su posición normal, es decir, en vestibuloversion.⁴⁻⁶

Las lesiones traumáticas se presentan como factores predisponentes de una maloclusión dental, estas lesiones afectan a los dientes y al hueso que lo sostiene. La mayoría de estas lesiones ocurren en dientes anteriores, lo que provoca una disminución de las capacidades de masticación y dicción, así como problemas estéticos que pueden producir trastornos psicológicos en los pacientes.⁷

Al verse afectada la dirección de erupción de los incisivos, la relación horizontal de los mismo aumenta, generando un resalte alterado en la mayoría de los casos⁸. La terapéutica utilizada dependerá del tipo de dentición que presenta el paciente, en este caso, con dentición mixta se utilizó un biteblock, el cual, generalmente es utilizado para pacientes con mordida cruzada anterior³⁻⁹. Su diseño permite colocar aditamentos que pueden producir una tracción adecuada en el sentido anteroposterior, revirtiendo su función y brindando una nueva alternativa para un

paciente pediátrico con esta versión y en dentición mixta.

CONCLUSIÓN

El manejo ortodóntico – interceptivo para trastornos eruptivos en incisivos centrales producto de un trauma en dentición primaria va depender del momento en que es diagnosticada. La prevención como fase primaria en el abordaje terapéutico sería lo ideal, aunque cuando la posición incisal está instalada en vestíbulo versión, la utilización de aparatologías cementadas y tracciones ortodónticas funcionan de manera eficaz y rápida.

REFERENCIAS

1. González, D. Presencia de mordida invertida en un grupo de niños y adolescentes. San Antonio de los Baños. 2014. Rev haban cienc méd. 2015; 14 (3): 270-280.
2. Pérez, M; Machado, A. Comportamiento de las lesiones traumáticas en niños y adolescentes en un área de salud de Camagüey. Medciego. 2014; 20 (2).
3. Herrera, L; Maldonado, J; Velásquez, N; Pinto, J. Mordida cruzada anterior: tratamiento ortodóntico interceptivo. Hass inverso. Reporte de un caso. Revista Latinoamericana de Ortodoncia y Odontopediatría 2015. Disponible en <http://www.ortodoncia.ws/publicaciones/2015/art6.asp>
4. Berman, A. Facial keys to orthodontic diagnosis and treatment planning. Part I. Am J Orthod Dento facial Orthop 1993.
5. Tamayo, A. Inclinación de incisivos: cálculo de la cantidad de desplazamiento bucolingual y sus efectos en la longitud del arco dental. Rev Fac Odontol Univ Antioq, 2011; 22(2): 227-245.
6. Moreno, Y; Betancourt, J. Prevalencia de las maloclusiones en la dentición mixta ocasionadas por traumatismos en la dentición temporal. Rev Cubana Ortod, 2001;16(1):59-64.
7. García, N; Legaña, A; Alonso, C; Montalvo, N. Comportamiento de los traumatismos dentoalveolares en niños y adolescentes. AMC. 2010; 14(1).
8. Gantz, A; Figueroa, L; Guzmán, L; Rudolph, M. Relación entre Traumatismos Bucodentarios y Anomalías Dento Máxilo Faciales. Revista Dental de Chile. 2003; 94 (3): 3-6.
9. Segovia, L; Peña, E; Moreno, O; Maldonado, J. Uso del Bite Block en el tratamiento de Mordida Cruzada anterior en dentición primaria y mixta. Reporte de casos. Revista Latinoamericana de Ortodoncia y Odontopediatría 2015. Disponible en <http://www.ortodoncia.ws/publicaciones/2015/art12.asp>.