



Depósito Legal: ppi201302ME4323
ISSN: 2343-595X

Revista Venezolana de Investigación Odontológica de la IADR

<http://erevistas.saber.ula.ve/index.php/rvio>



REPORTE DE CASO

Carcinoma de células escamosas moderadamente diferenciado en cavidad bucal. Reporte de un caso

Elsy Jerez^{a 1}, Lorena Dávila^b, Lisbeth Sosa^b, Leonel Castillo^b, Jenair
Yépez^b

a- Residente de Maestría de Periodoncia, Universidad de Panamá, Panamá

b- Profesor investigador. Grupo de Investigación de Bioseguridad. Facultad de
Odontología. Universidad de Los Andes. Mérida- Venezuela

RESUMEN

Historial del artículo

Recibo: 12-09- 2016

Aceptado: 25-01 -17

Disponible en línea:
01-10-2017

Palabras clave:

Carcinoma oral
de células
escamosas,
Lesión maligna.

La lesión maligna más frecuente en cavidad oral es el carcinoma de células escamosas, que representa el 90% de las lesiones malignas en boca. Este artículo tiene como objetivo reportar el caso de un paciente de 51 años de edad que acudió a la Clínica de Periodoncia de la Facultad de Odontología de la Universidad de los Andes presentando una lesión con pérdida de tejidos en la zona correspondiente a las unidades dentarias 12 y 13, de bordes poco definidos, de color rojiza, con zonas blanquecinas no desprendibles, muy doloroso a la palpación. Se tomó una biopsia incisional de la lesión y el resultado histopatológico reportó Carcinoma de Células Escamosas Moderadamente Diferenciado. Es importante la valoración clínica, radiográfica y la indicación de exámenes complementarios así como la toma de biopsia de cualquier lesión sospechosa a pacientes que puedan considerarse en grupos de alto riesgo de padecer este tipo de lesiones malignas y establecer un diagnóstico diferencial, para luego tener un diagnóstico definitivo más adecuado del caso y establecer el mejor plan de tratamiento, como se describió en este

¹ Autora de correspondencia: Elsy Jerez. Email: lorenajerez@hotmail.com

caso.

Squamous cell carcinoma of the oral cavity. A case report

ABSTRACT

Squamous cell carcinoma is the most frequently occurring malignant tumor of the oral cavity, it accounts for about 90% of the total number of malignant oral lesions. This article aims to report the case of a 51-year-old man who came to the Clinic of Periodontology, Faculty of Dentistry at the Universidad de Los Andes presenting an injury with loss of tissue in the area corresponding to the dental units 12 and 13, with non-removable whitish areas; the lesion was very painful on palpation. An incisional biopsy of the lesion was taken and the histopathologic results reported squamous cell carcinoma moderately differentiated. It is important a clinical and radiographic evaluation, and the indication of additional tests, as well as the biopsy test for any doubtful lesion in patients that can be considered in high risk groups for this type of malignant lesions, to establish a differential diagnosis, and then to determine the best treatment plan, as described in this case.

Key words: Carcinoma, squamous cell, malignant lesion.

INTRODUCCIÓN

La lesión maligna más frecuente en cavidad oral es el carcinoma de células escamosas que representa el 90% de las lesiones malignas en boca. Anteriormente se conocía como carcinoma epidermoide y puede definirse como una neoplasia maligna originada partir de células escamosas del epitelio, este tumor se presenta principalmente en la lengua, seguida del piso de la boca y la encía, su etiología está asociada al estímulo nociceptivo causado por el consumo crónico de alcohol y tabaco, así como la presencia de periodontitis crónica e infección por virus de papiloma humano (VPH) con variedades de alto riesgo. Se estima que entre 30% y 60% de los pacientes con este carcinoma en cabeza y cuello tienen infección por VPH (1-6).

El tabaquismo juega un papel importante en la etiología y el pronóstico de los pacientes con carcinoma de células escamosas. En el fumador pueden existir altas concentraciones de productos derivados del tabaco en el suero, en la saliva, en el fluido crevicular gingival, dentro de las células y en la matriz extracelular de los tejidos periodontales. Se ha encontrado que varias metaloproteinasas de matriz (MMP) juegan un papel importante en la invasión y metástasis de carcinomas de células escamosas orales, especialmente MMP-2 y MMP-9. El tabaquismo se asocia a peor pronóstico cuando se compara con pacientes que han dejado de fumar años antes del diagnóstico

o dejan de hacerlo a partir del diagnóstico; continuar fumando posterior al tratamiento de un carcinoma incrementa la tasa de recidiva y disminuye la supervivencia (1,5,9-11).

Por su parte, el alcohol aumenta la vulnerabilidad a los carcinógenos inhalados o ingeridos, la producción de metabolitos con acción carcinogénica, como el acetaldehído y la inducción de enzimas activadoras de carcinógenos. Asimismo, una mala higiene oral induce una irritación crónica que podría hacer que las áreas más susceptibles a la acción de carcinógenos desarrollen la lesión (12,13).

Las características clínicas del carcinoma de células escamosas varían dependiendo del caso. Pueden presentar un aspecto exofítico, endofítico, ulcerado, leucoplásico, eritroplásico o leucoeritroplásico. En función de su extensión y ubicación, estas lesiones pueden causar dolor y reabsorción ósea, en etapas avanzadas es agresivo e invasivo; es importante destacar que estos tumores a menudo se asemejan a las lesiones inflamatorias que afectan al periodonto como granuloma piógeno, gingivitis y periodontitis. En las primeras etapas, la lesión simula a menudo periodontitis avanzada, asociados con un mínimo de dolor, lo cual puede conducir a un retraso en el diagnóstico (5,8,14).

Los factores pronósticos más importantes son la edad, el estado socioeconómico, localización del tumor, género, alcohol y tabaquismo. La terapéutica a emplear estará determinada por la extensión, localización, grado de diferenciación histológica y la presencia o no de metástasis (1,5,8).

Este artículo tiene como objetivo reportar el caso de un paciente diagnosticado con carcinoma de células escamosas moderadamente diferenciado en cavidad bucal.

DESCRIPCIÓN DEL CASO

Paciente masculino de 51 años de edad procedente de Mérida, Estado Mérida que acude a la Clínica de Periodoncia de la Facultad de Odontología de la Universidad de los Andes, con la necesidad de tratamiento odontológico, presentando una lesión con pérdida de tejidos en la zona correspondiente a las unidades dentarias 12 y 13, de bordes poco definidos, de color rojiza, con zonas blanquecinas no desprendibles, de aproximadamente 2 cm, de base sésil, consistencia blanda, superficie lisa y brillante, muy doloroso a la palpación, de aproximadamente 4 meses de evolución (Fig.1).

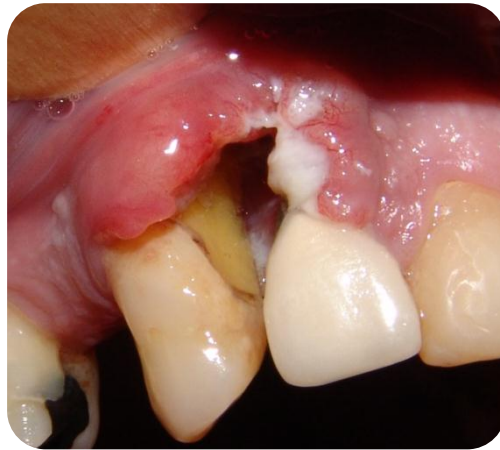

Fig. 1. Características clínicas iniciales de la lesión en relación a las unidades dentarias 12 y 13. Obsérvese el color rojizo con zonas blanquecinas, base sésil y superficie lisa y brillante.

El paciente refirió haber perdido sus dientes por movilidad y caries dental, además manifestó incapacidad para comer normalmente producto de dolor, reportó haber acudido a citas con el odontólogo numerosas veces, en las cuales le realizaron lavados y numerosos raspados y alisados radiculares en la zona afectada. Expresó que le indicaron realizar enjuagues bucales con cloro.

Entre sus antecedentes personales refiere padecer de diabetes tipo II, haber sido diagnosticado 15 años atrás como VPH positivo, sufrir de cefaleas y de traumatismo en miembros inferiores debido a un accidente automovilístico, asimismo manifiesta ser un paciente depresivo y fumador de 80 cigarrillos diarios. Para el tratamiento de la diabetes toma diariamente Glibenclamina 5mg y Clorhidrato de Metformina 1 gr.

Se registraron sus signos vitales y se obtuvieron los siguientes valores: presión arterial en 140/89 mmHg, pulsaciones en 83 x min, la frecuencia respiratoria fue de 14 x min y la temperatura corporal se ubicó en 37 °C. No se palparon ganglios linfáticos inflamados o indurados. Se le aplicó el test de Fagerström para evaluar dependencia al tabaco el cual reportó un puntaje de 10 (muy alta dependencia al tabaco).

Al examen radiográfico se observó nivel óseo en tercio cervical y medio, zonas radiolúcidas con un patrón irregular y poco definido en el cuadrante I y de forma oval y bordes definidos en el II cuadrante, en relación a las unidades dentarias 12, 13, 21 y 22 respectivamente (Fig. 2).

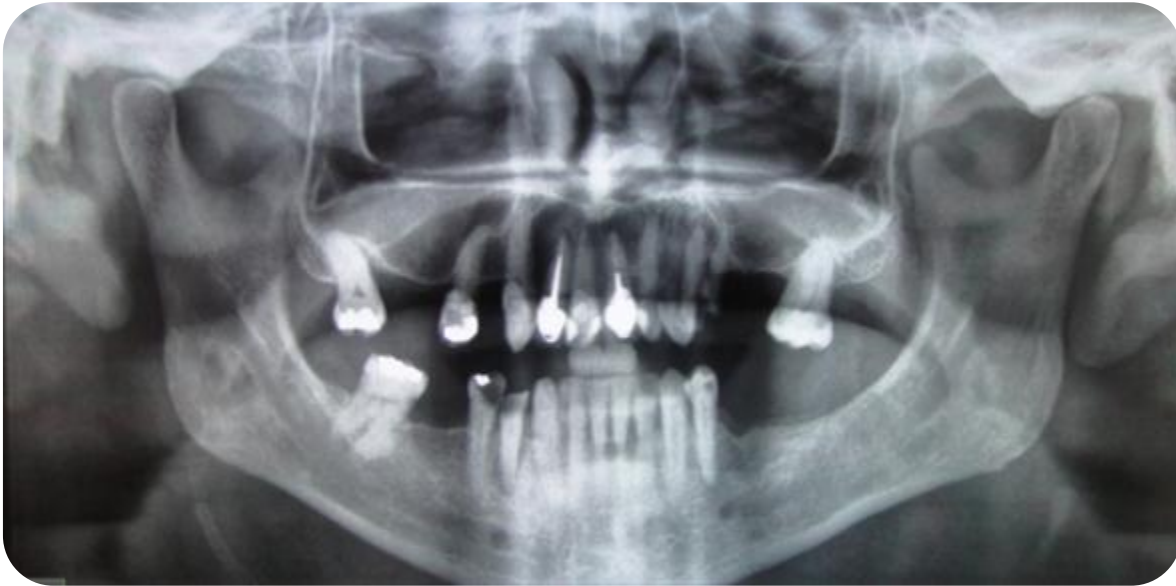

Fig. 2. Radiografía Panorámica de los maxilares.

El paciente fue diagnosticado con gingivitis moderada generalizada inducida por biopelícula, modificada por factores sistémicos (diabetes tipo II) y ambientales (tabaquismo), periodontitis crónica severa localizada en cuadrante I (12, 13, 17) y leve en cuadrante II (21, 22), trauma oclusal secundario localizado, recesiones gingivales Clase I de Miller (11, 17, 22, 23, 31, 32, 33, 34, 41, 42, 43, 44, 45, 46), Clase II de Miller (27) y Clase IV de Miller (12, 13) de origen traumático, lesiones cervicales, abrasión en 22, 32, 33, 43, 44, 45; abfracción en 23, 27, 34; movilidad dental Grado IV en las unidades dentarias 12 y 13, caries oclusal en 27, restauraciones defectuosas en 15, 17, 21, 44, 45, 47; tratamiento de conducto defectuoso en 21, lesión periapical en 21 y 44 y secuestro radicular en 24.

Con respecto a la lesión en el cuadrante I, se manejó un diagnóstico presuntivo de carcinoma oral.

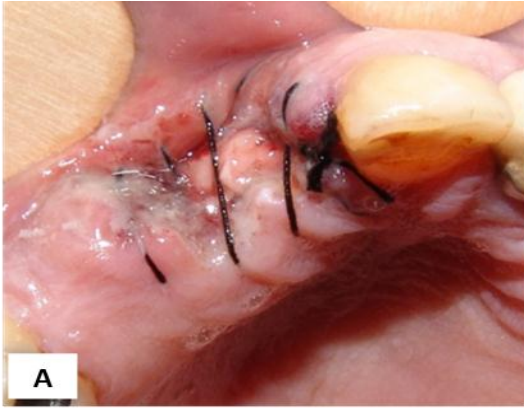
Se indicaron exámenes complementarios de laboratorio como hematología completa, glicemia basal, tiempos de protrombina y tiempo parcial de tromboplastina, VIH, VDRL, y creatinina de los cuales se obtuvo resultados dentro de los parámetros normales y las pruebas serológicas fueron negativa para el VIH y no Reactivo para el VDRL.

Se tomó una muestra para cultivo y citología de la lesión superior derecha y se planificó toma de biopsia en dicha área, se indicó amoxicilina- ácido clavulánico 875- 125 mg (Augmentin®) cada 12 horas por 7 días, al 7mo día de la medicación antibiótica se realizó la toma de biopsia, dicho procedimiento quirúrgico se efectuó bajo anestesia local con Lidocaína al 2%, previa asepsia de la boca, se realizó una biopsia excisional con margen de seguridad, se tomaron puntos de sutura son seda negra N° 4. Se indicó farmacoterapia con Clindamicina 300mg (Dalacin®) cada 6 horas durante siete días y Nimesulide 100mg (Aulin®) cada 12 horas durante tres días, además de las indicaciones postoperatorias, que incluyeron frío local, dieta blanda y reposo. (Fig. 3)

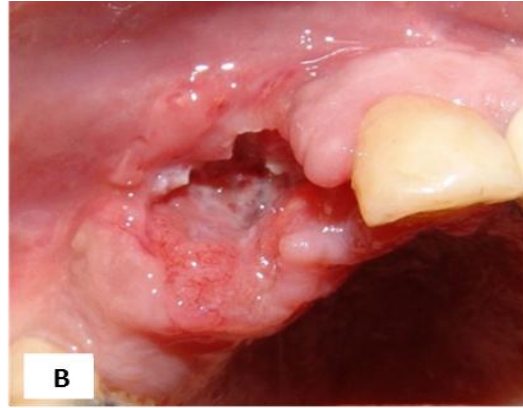
Se enviaron a estudio histopatológico 6 fragmentos de tejido de forma irregular que oscilaban entre 5mm y 7mm, de color rojizo y de consistencia blanda, fijados en formol al 10%. Se efectuó un control postoperatorio al día siguiente de la toma de biopsia, a los 7 días para el retiro de puntos (Fig. 3A) y a los 22 y 45 días para evaluar el proceso de cicatrización; en el primer día post operatorio se observó tejidos blandos en buen estado, en el control post operatorio de los días 7 y 22 (Fig. 3B y 3C) se observó una respuesta anormal del tejido con alta presencia de tejido de granulación, en el día 45 se observó un claro aumento en el tamaño de la lesión, así como una aumento en la intensidad de la coloración (rojo intenso) y reaparición de las placas blanquecinas no desprendibles al raspado. (Fig. 3D).

El resultado histopatológico fue de Carcinoma Epidermoide moderadamente diferenciado, por su parte el cultivo previamente realizado reveló la presencia de *Escherichia coli* en la zona afectada y la citología fue negativa para VPH.

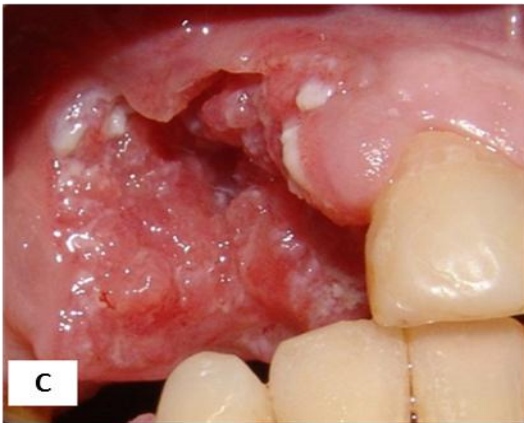Se indicó al paciente: Tomografía computarizada cerebral con contraste, tomografía axial computarizada de base de cara y cuello, radiografía de tórax y se refirió con un médico oncólogo y cirujano maxilofacial al Hospital de la Universidad de Los Andes, en Mérida, Venezuela.



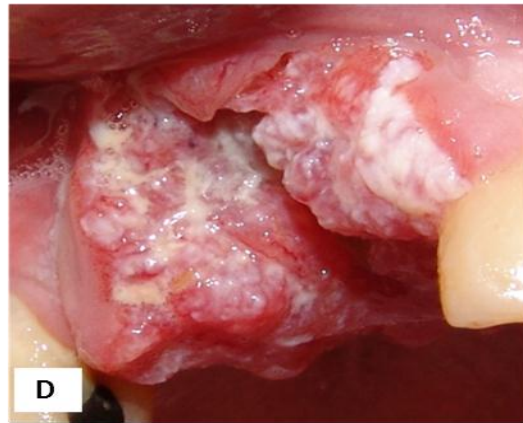
A. Control post operatorio al día siguiente de la intervención quirúrgica.



B. Control post operatorio a los 7 días después del retiro de puntos



c. Control post operatorio a los 22 días.



D. Control post operatorio a los 45 días.

Fig. 3 Control post operatorio

DISCUSIÓN

El cáncer oral es una neoplasia cuya incidencia es variable en el contexto mundial, siendo el proveniente de las células escamosas el más frecuente en cavidad bucal (1-6). Afecta principalmente a varones de raza caucásica mayores de 40 años y es muy poco frecuente en pacientes jóvenes (10). Los sitios más afectados en la boca son la lengua, labios, región retromolar, suelo de la boca y encía. Aunque la presentación clínica del carcinoma de células escamosas varía según el sitio afectado, el grado de diferenciación y la invasividad, la mayoría de las lesiones se observa con aspecto ulceroso (5-7).

Los factores relacionados con la génesis del carcinoma epidermoide en cabeza y cuello son principalmente el tabaco, alcoholismo y la infección por VPH, esta infección incrementa la posibilidad de adquirir una neoplasia de la mucosa independientemente de los hábitos conocidos y recientemente publicaciones la han relacionado con mejor pronóstico cuando se compara la supervivencia y control local de los pacientes que no expresan el genoma viral (4-6). Esto difiere del estudio publicado por Flores y cols. (4) quienes realizaron un análisis retrospectivo de 176 pacientes diagnosticados con carcinoma epidermoide en cabeza y cuello, ya que al analizar la supervivencia en pacientes con infección por VPH comparados con los que el ADN del virus no fue identificado, no encontraron diferencia estadísticamente significativa.

En nuestro caso, la aparición del carcinoma de células escamosas se asoció al tabaquismo, periodontitis crónica y diabetes de este paciente, lo cual coincide con el caso reportado por Rekha y cols. (14), cuyo paciente refería ser fumador de 5 cigarrillos diarios en los últimos 20 años, desarrollando un carcinoma de células escamosas en zona gingival en relación a las piezas dentarias 46 y 47; asimismo Pires y cols. (15) reportan 7 casos de pacientes masculinos diagnosticados con carcinomas epidermoides con historia de tabaquismo y alcoholismo, dichas lesiones tumorales se presentaron con mayor proporción en la mandíbula, solo 2 casos en tejido gingival del maxilar superior.

Por su parte, Meza y cols. (16) analizaron las historias clínicas de 149 pacientes diagnosticados con carcinoma epidermoide en cavidad bucal, evaluaron los factores de riesgo y hábitos asociados, 31 casos estuvieron relacionados al consumo de alcohol, 32 casos asociados al consumo de tabaco, 27 casos asociados a la combinación entre tabaco y alcohol, 3 casos con enfermedades de transmisión sexual: uno de ellos con gonorrea y dos con virus de papiloma, 5 casos presentaron hipertensión arterial y 13 casos con diabetes mellitus, 3 casos con prótesis mal adaptadas, 11 casos de riesgo ocupacional y 11 casos reportaron antecedentes heredofamiliares oncológicos, concluyendo así que el tabaquismo y la diabetes mellitus son factores de riesgo en el desarrollo del carcinoma de células escamosas dichos resultados coinciden con lo reportado en esta investigación.

Además, se ha demostrado que la diabetes incrementa el riesgo a padecer algunos tipos de cáncer y que va asociada a un aumento de los índices de mortalidad a corto y largo plazo en personas con cáncer (17-19). Con respecto a la relación de la periodontitis crónica y el carcinoma en cavidad bucal, Bertl y cols.(20) realizaron una investigación con el objetivo de evaluar el estado de salud periodontal y cuidado bucal en pacientes tratados con carcinoma de células escamosas en cabeza y cuello. Sus resultados revelaron que el 78% de los pacientes estudiados presentaban periodontitis

crónica de moderada a severa; esto coincide con el estudio reportado por Fitzpatrick y cols. (21) quienes revisaron la literatura para evaluar la relación entre la enfermedad periodontal y el cáncer, concluyendo que el aumento del riesgo más consistente se observó en los estudios de los cánceres orales y del esófago y la enfermedad periodontal. Se encontró que los cánceres gástricos y pancreáticos tenían una asociación en la mayoría, pero no todos los estudios. Esta investigación indicó que existe una correlación positiva entre varias formas de cáncer y enfermedad periodontal.

CONCLUSIONES

El cáncer oral se presenta fundamentalmente en pacientes mayores de 40 años de edad, siendo el sexo masculino mayormente afectado, el tabaco, alcoholismo, periodontitis crónica combinados con diabetes mellitus y/o compromisos sistémicos se convierten en factores etiológicos y desencadenantes de esta patología. El uso del tabaco, la predisposición genética y los factores psicológicos pueden interactuar con los mecanismos centrales de la respuesta del huésped y la reacción microbiana; sin embargo, es una condición que tiene buen pronóstico cuando se diagnostica y trata a tiempo.

Durante la evaluación inicial de un paciente debemos precisar no sólo el tamaño del tumor, sino el sitio en el que se origina y las estructuras vecinas a la cavidad bucal que éste infiltre. Cada paciente con diagnóstico de carcinoma de células escamosas de la cavidad oral debe ser evaluado individualmente de acuerdo a sus factores pronóstico con el objeto de ofrecer las mejores alternativas terapéuticas y la secuencia ideal del mismo.

Es importante la valoración clínica, radiográfica y la indicación de exámenes complementarios a pacientes que puedan considerarse en grupos de alto riesgo de padecer este tipo de lesiones malignas y establecer un diagnóstico diferencial, para luego tener un diagnóstico definitivo más adecuado del caso y establecer el mejor plan de tratamiento, como se describió en este caso.

REFERENCIAS

1. López M, Galdames I, Venegas B, Zabando D. Carcinoma de Células Escamosas de Labio Inferior: Asociación Entre Grado de Angiogénesis, Graduación Histológica y Frente de Invasión Tumoral. *Int. J. Morphol.* 2008; 26(1):77-82.
2. Guzmán P, Villaseca M, Antonio L, Araya J, Aranavena P, Cravero C *et al.* Carcinoma epidermoide oral y orofaríngeo. Estudio clínico-patológico. *Rev. Chilena de Cirugía.* 2011; 63(3): 250-256

3. López J, Gutiérrez M, Capitán L, Labrot I. Profundidad tumoral en el carcinoma epidermoide lingual. Repercusiones diagnósticas. *RevEspCir Oral y Maxilofac* 2007; 29(1):33-42
4. Flores C, Hernández D, Gallegos J. El virus del papiloma humano como factor pronóstico en pacientes con carcinoma epidermoide de cabeza y cuello. *Cirugía y Cirujanos* 2010; 78:221-228.
5. Gallegos J, Ortis A, Rojas S, Flores R, Espinoza A. Factores pronósticos en cáncer de boca. *Acta Médica Grupo Ángeles*. 2010; 8(2): 88-94.
6. García G, González I, Granados M. VPH y los Carcinomas de Cavidad Bucal y Bucofaringe. *Cancerología* 4. 2009; 4: 181-191
7. Guimarães L, Das Chagas L, Pereira J, Aigotti A. Gingival Squamous Cell Carcinoma: a Case Report. *J Oral Maxillofac Res* 2010; 1(3): 1-6
8. Peña A, Arredondo M, Villa L. Comportamiento clínico y epidemiológico del cáncer de cavidad oral. *Rev Cubana Estomatol* 2006; 43(1): 1-10
9. Castellanos J, Díaz L, Lee E. Medicina en Odontología, manejo dental de pacientes con enfermedades sistémicas. 3era edición. Manual Moderno.
10. Meleti M, Corcione L, Sesenna E, Vescovi P. Unusual presentation of primary squamous cell carcinoma involving the interdental papilla in a young woman. *Br J Oral Maxillofac Surg*. 2007; 45(5):420-2.
11. Llam E, Zhang W, Al-Shibani N, Sun J, Labban N, Windsor L, et al. Effects of cigarette smoke condensate on oral squamous cell carcinoma cells. *Archives Of Oral Biology*. 2011; 56(10): 1154-61
12. Hintz G, Scheidt J, Soares Y, Cherubini K, de Figueiredo M, Gonçalves S. Characteristics of oral squamous cell carcinoma in users or non users of tobacco and alcohol. *Revista OdontoCiencia*. 2012; 27(1): 69-73.
13. Gerson S. Oral Cancer. *Critical Reviews In Oral Biology & Medicine*. 1990; 1(3): 153-166.
14. Rekha R, Sangeeta S, Veerendra N. Gingival squamous cell carcinoma: A diagnostic impediment. *J Indian Soc Periodontol*. 2012; 16(1): 104–107.
15. Pires R, Tarso P, Oliveira J, Pacheco M, Soares A, Rapoport A. Carcinoma espinocelular de gengiva: análise das imagens de sete casos. *Radiol Bras* 2003; 36(4): 225-227
16. Meza G, Muñoz J, Páez C, Cruz B, Aldape B. Carcinoma de células escamosas de cavidad bucal en un centro de tercer nivel de atención social en la ciudad de México. Experiencia de cinco años. *Avances en Odontoestomatología* 2009; 25(1): 19-28
17. Renehan A. La diabetes, su tratamiento y el riesgo de cáncer. *Diabetes Voice* 2010; 55(2): 38-40

18. Barone B, Yeh H, Snyder C, Peairs K, Stein K, Derr R *et al.* Postoperative mortality in cancer patients with preexisting diabetes: systematic review and meta-analysis. *Diabetes Care* 2010; 33: 931-9
19. Barone B, Yeh H, Snyder C, Peairs K, Stein K, Derr R *et al.* Longterm all-cause mortality in cancer patients with preexisting diabetes mellitus: a systematic review and meta-analysis. *JAMA* 2008; 300: 2754-64
20. Bertl K, Loidl S, Kotowski U, Heiduschka G, Thurnher D, Stavropoulos A *et al.* Oral health status and dental care behaviours of head and neck cancer patients: a cross-sectional study in an Austrian tertiary hospital. *Clin Oral Investig.* 2015; 20(6): 1317-27
21. Fitzpatrick S, Katz J. The association between periodontal disease and cancer: a review of the literature. *J Dent.* 2010; 38(2):83-95.